To my eminent colleague and friend
Dr. Tweedy 20

with kindest regards

Dr Landolt

ROYAL COLLEGE OF SURGEONS OF ENGLAND
21 NOV 17
LIBRARY



ROYAL COLLEGE OF SURGEONS OF ENGLAND
21 NOV 17
LIBRARY

Abschnitt X.

Die chirurgischen Eingriffe bei Störungen des Bewegungsapparates der Augen

von

Dr. E. Landolt in Paris.

§ 88. Die Operationen, mit welchen wir es hier zu thun haben, werden an den Augenmuskeln und den dieselben umhüllenden Membranen vorgenommen, und zwar zum Zwecke der Heilung der verschiedensten Funktionsstörungen des motorischen Apparates der Augen: Lähmung der Augenmuskeln, concomitierendes Schielen, Insufficienz der Konvergenz oder Divergenz u. s. f.

Alle diese Beweglichkeitsstörungen der Augen stellen nun nicht, wie z. B. die Katarakt, ein sozusagen anatomisches, sondern ein physiologisches, kein statisches, sondern ein dynamisches Leiden dar. So ist denn auch die Bedeutung der zu ihrer Heilung berufenen Operationen eine ganz andere, als z. B. die einer Starextraktion. Gilt es bei der letzteren einfach, die getrübte Linse zu entfernen, so handelt es sich z. B. bei der Schieloperation durchaus nicht etwa darum, ein schiefgestelltes Auge gerade zu richten, sondern darum, eine Funktionsstörung in günstiger Weise zu beeinflussen. Daran, dass diese Wahrheit so vielfach verkannt worden ist, liegt es, dass die zu deren Heilung vorgenommenen Eingriffe so viel Unheil geschaffen haben, und auch heutzutage noch so große Enttäuschungen mit sich bringen. Hat doch ein gewiegter Praktiker und Lehrer der Ophthalmologie am Ende seiner Laufbahn öffentlich erklärt, er habe auf die Schieloperation gänzlich verzichtet, weil er damit zu viel traurige Erfahrungen gemacht habe.

Um solche Enttäuschungen zu vermeiden, um die höchst wirksamen Mittel, die uns die Chirurgie, auch bei diesen komplexen Leiden, an die Hand giebt, zum Wohle unserer Pflegebefohlenen und zu unserer eigenen Genugthuung richtig verwerten zu können, dazu sind zwei Dinge nötig.

Einmal müssen wir uns über die Wirkungsweise unserer Operationen genau Rechenschaft geben.

Sodann müssen wir das Wesen des Leidens, das wir chirurgisch angreifen, stets im Auge behalten.

Ob die Operationen an den Muskeln selbst, oder an den sie umhüllenden Geweben vorgenommen werden, so ist ihr Zweck doch derselbe: entweder den Einfluss des Muskels auf die Bewegungen des Auges zu verringern, oder denselben zu verstärken. — Der Typus der ersteren Eingriffe ist die Tenotomie, der Typus der letzteren die Vorlagerung.

Um die Wirkung dieser Operationen richtig zu verstehen und zu verwerten, vergegenwärtigen wir uns vorerst die anatomischen und physiologischen Verhältnisse des motorischen Apparates der Augen: Die Augenmuskeln sind so gefügt und innerviert, dass sie den Augapfel in einer gewissen Stellung erhalten und um einen ziemlich konstanten Punkt zu drehen vermögen. Ihre Funktionen müssen mit geradezu mathematischer Genauigkeit vor sich gehen, denn es gilt, nicht nur je ein Auge, sondern gleichzeitig beide Augen auf den Punkt zu richten, dem das Individuum seine Aufmerksamkeit zuwendet. Schon um die Ruhestellung eines Auges zu sichern, sind Kräfte nötig, die in verschiedenen (antagonistischen) Richtungen auf den Augapfel einwirken. So sehen wir beispielsweise die vier Recti, deren gleichzeitige Kontraktion den Augapfel in die Orbita zurückziehen würde, im Schach gehalten von den Obliquis, welche denselben nach vorn ziehen. In gleicher Weise wird die rollende Wirkung (Drehung um die sagittale Achse) der einen kompensiert durch die entgegengesetzt rollende Wirkung der anderen Muskeln.

Ändern die Augen ihre Richtung, so müssen außer den direkt wirkenden Muskeln gleichzeitig auch ihre Antagonisten in Thätigkeit treten, selbstverständlich nicht um die der ersteren zu erschweren, sondern um deren Genauigkeit zu sichern, sie zu hindern über das Ziel hinaus zu schießen, und um das Auge in seiner neuen Richtung festzuhalten. Hätten wir keine direkten Beweise für die gleichzeitige Kontraktionsfähigkeit der beiden Externi (aktive Divergenz), so dürften wir schon wegen der Genauigkeit, mit welcher die Konvergenz festgehalten wird, nicht an einer solchen zweifeln.

Wir müssen uns also die Augenmuskeln, im wachen Zustande, als in einem steten, gewissen Tonus befindlich vorstellen. Die Richtigkeit dieser Ansicht geht daraus hervor, dass, sobald ein Augenmuskel außer Thätigkeit gesetzt wird, wie z. B. bei der Lähmung seines Nerven, die der seinen entgegengesetzten Wirkungen alle zu Tage treten.

Der Obliquus superior z. B. dreht normaler Weise das Auge nach unten, nach außen und so um die sagittale Achse, dass der obere

Teil des vertikalen Meridians sich nasalwärts neigt. Ist dieser Muskel gelähmt, so geht das Auge nach oben, nach innen und rollt sich schläfenwärts. — Richtet sich ein von Muskelparese befallenes Auge auf ein Objekt, so scheint ihm dasselbe im Sinne der Wirkung des gelähmten Muskels verlegt (falsche Projektion). — Außerdem ist die Beweglichkeit des Auges in derselben Richtung beschränkt. — Besteht Binokularsehen, so sieht der Kranke doppelt. Das sogenannte Trugbild des infolge von Muskelparese abgewichenen Auges entspricht, wie wir nachgewiesen haben, genau der Richtung und Stellung, welche der gelähmte Muskel normaler Weise dem Auge mitteilt (156a). Das Doppeltsehen nimmt, wie die falsche Projektion, in der Wirkungssphäre des gelähmten Muskels zu.

§ 89. **Die Wirkung der Tenotomie**, d. h. der Lostrennung eines Muskels von seiner Insertion am Bulbus, ist nun, wie unsere langjährigen Untersuchungen beweisen, genau dieselbe, wie die der Lähmung. Ist die Operation so schonend ausgeführt worden, dass sich der Muskel nicht weit von seiner normalen Insertion wieder ansetzt, so entsteht nur eine leichte Insufficienz, einer schwachen Parese vergleichbar. Hat dagegen die Tenotomie, wie gewöhnlich beabsichtigt wird, eine wirkliche Rücklagerung des Muskels zur Folge, so treten alle Symptome zu Tage, die eine Lähmung charakterisieren.

Bei der Rücklagerung eines Rectus rückt das Auge etwas vor, aus der Orbita heraus, gerade wie bei dessen Paralyse, da dann die das Auge vorwärts ziehenden Kräfte das Übergewicht gewinnen. Die Exkursion in der Richtung des verlegten Muskels ist beschränkt, in derselben Richtung tritt falsche Projektion und, wenn Binokularsehen besteht, Doppeltsehen auf, alles in dem Maße der durch die Operation herbeigeführten Schwächung des Muskels.

Wird die Rücklagerung in einem Falle von Paralyse eines Muskels, z. B. des Rectus externus, an seinem Antagonisten, dem Internus, vorgenommen, so unterscheidet sich ihr Effekt allerdings in einem Punkte von dem der Lähmung: Dreht sich nämlich das Auge bei der Lähmung eines Internus stark nach außen, so ist dies nach dessen Rücklagerung, bei gleichzeitig bestehender Lähmung des Externus, nur in sehr geringem Maße der Fall, eben weil sich dieser gelähmte Antagonist des rückgelagerten Muskels nur wenig kontrahiert. Die Beschränkung der Exkursion, die falsche Projektion, das Doppeltsehen in seiner Richtung aber bleiben bestehen. Man hat, durch die Rücklagerung, der Lähmung des Externus eine Lähmung des Internus zugesellt.

Dass durch die Rücklagerung eines in der Horizontalebene wirkenden Rectus die symmetrischen Bewegungen der Augen (Konvergenz resp. Divergenz) beschränkt werden, ist selbstverständlich.

Besteht Binokularsehen, so kann die Tenotomie eines Internus eine Insufficienz des Konvergenzvermögens hervorrufen, die dem Patienten, der gekreuzten Doppelbilder wegen, das Arbeiten in der Nähe unmöglich macht. Bei concomitierendem Schielen giebt man sich allerdings von dem Einflusse der Tenotomie auf die Konvergenzbreite wenig Rechenschaft, einmal deshalb, weil man diese Funktion nicht gehörig beachtet, sodann weil kein Binokularsehen besteht und man dasselbe gewöhnlich nicht wachzurufen sucht. In der Zeit aber, da man den Myopen, behufs Heilung der angeblichen Insufficienz ihrer Interni und zur Sistierung ihrer progressiven Myopie, sehr freigebig die Externi tenotomierte, da konnte den Augenärzten, wegen der bitteren Klagen ihrer Operierten über gleichnamige Diplopie, die durch die Tenotomie geschaffene Insufficienz der Divergenz, resp. des Strabismus convergens, nicht entgehen.

Ganz dasselbe würde man erfahren, wenn die Patienten, denen man die Interni zurücklagert, binokulares Sehen besäßen, oder man dasselbe, wie es eine wirkliche Heilung des Schielens erfordert, wieder herstellen würde. Sie hätten alle, wenigstens beim Sehen in die Nähe, gekreuzte Doppelbilder, und wären nicht im stande zu arbeiten.

Zum Belege seien hier, in größter Kürze, drei Beispiele angeführt. Wir werden, in der Folge, noch weiteren begegnen. Vieler bedarf es allerdings nicht, da jeder, der etwas eingehend prüft, solche zur Genüge finden kann.

Beispiel I. 28jährige Frau. — Links H. 4; V. = 0,1. — Rechts H. 1; V. = 0,8.

Schielte früher nach innen, und hat deshalb, vor 14 Jahren, anderswo die Tenotomie des Rectus internus auf dem linken Auge erfahren.

Status praesens: Protrusion mit Retraktion der Karunkel und Strabismus divergens von 15° dieses linken Auges. — Während das nicht operierte, rechte Auge sich bis 50° nasenwärts drehen kann, hat die Rücklagerung des Internus diese Exkursion des linken Auges bis auf 20° beschränkt

Fig. 23.



Die ausgezogenen Striche entsprechen der horizontalen Ausdehnung der Blick- resp. Exkursionsfelder des linken (*S*) und des rechten (*D*) Auges, vom Blicke geradeaus (*o*) an nasalwärts (*N*) und temporalwärts (*T*). — Die Zahlen drücken Grade aus. — Die getüpfelten Linien auf der linken Seite deuten die entsprechenden Werte des rechten Auges an.

(Fig. 23). Außerdem besteht auf diesem Auge sehr ausgesprochene falsche Projektion: Wenn sich Patientin des linken Auges allein bedient, so verlegt sie den fixierten Gegenstand volle 13° nach rechts [1]).

1) Was die Messung der Exkursionen der Augen, der Konvergenzbreite, der Projektion, des Schielgrades u. s. w. anbelangt, verweisen wir auf das, was wir in dem Abschnitte der Untersuchungsmethoden (S. 656—743) darüber auseinandergesetzt haben.

Obschon vor vielen Jahren operiert, verhält sich also dies Auge noch ganz wie ein von Lähmung des Rectus internus befallenes. Wäre Binokularsehen vorhanden, so würde auch das Doppeltsehen nicht fehlen.

Die Blickfelder sind aber noch weiterhin sehr lehrreich. Wie man sieht, sind beide auf der Schläfenseite (*T*) eingeschränkt, wie dies bei Strabismus concomitans convergens die Regel ist, allerdings das des gewöhnlich abweichenden linken Auges etwas mehr (32°), als das des fixierenden rechten (40). — Man beachte aber, dass, trotz der kräftigen Tenotomie, welche den Rectus internus sozusagen gelähmt, den Strabismus convergens in einen divergens umgewandelt hat, die temporale Exkursion dieses Auges doch noch beträchtlich hinter der (beschränkten) des anderen Auges zurückgeblieben ist.

Beispiel II. Älteres Fräulein, vor mehr als 20 Jahren, wegen Strabismus convergens, am rechten Internus tenotomiert. — Das Niveau dieses Auges übertrifft das des nicht operierten um 5 mm. Sein Scheitel ist aber nicht die Hornhaut, sondern der nasale Teil der Sklera. In der That weicht dies Auge um 43° nach außen ab. Seine Beweglichkeit nach innen ist derart beschränkt, dass es nicht einmal geradeaus gerichtet werden kann, sondern bei 30° temporal stehen bleibt. Nichtsdestoweniger steht seine temporale Exkursion (45°) hinter derjenigen des anderen Auges (50°) zurück. Bei Fixation mit dem operierten, rechten Auge, projiziert die Patientin um 15° nach links, d. h. in der Richtung des zurückgelagerten Muskels.

Beispiel III. Ein Studiengenosse, den ich, trotz drei successiven, von einem unserer Meister vorgenommenen Tenotomien der Interni, noch nach innen schielen sah, konsultierte mich später wegen seines Strabismus divergens von 42°. Dabei ist die nasale Exkursion des linken Auges bis auf 15°, die des rechten auf 46° eingeschränkt. Er bedient sich des rechten Auges zum Sehen und projiziert mit der linken Hand ziemlich richtig, mit der rechten um 5° zu weit nach links hinüber. Verdeckt man ihm aber das rechte Auge und lässt ihn mit dem linken fixieren, so projiziert er um 35 bis 40° nach rechts, gerade wie wenn er an hochgradiger Lähmung des Internus leiden würde.

Betrifft die Rücklagerung einen Muskel, der, nicht wie der Internus oder Externus in einer Richtung allein wirkt, sondern dem ein ähnlich wirkender Muskel zur Seite steht, wie dies bei den Hebern und Senkern der Fall ist, so gilt doch für die Wirkung dieser Operation dasselbe: sie kommt einer Parese gleich. Ihre Folge ist allerdings meist geringer, als wenn sie, ceteris paribus, an einem Internus oder Externus vorgenommen wird. So führt auch die Lähmung eines Hebers oder Senkers nie zu so hochgradiger Ablenkung, wie die eines in der Horizontalen wirkenden Rectus.

Wie man sieht, sind die Resultate unserer Untersuchungen über die Wirkung der Tenotomie von der gewöhnlichen Anschauung sehr verschieden. In der That nimmt man meistens an, die Tenotomie verringere zwar allerdings die Exkursion des Auges im Sinne des rückgelagerten Muskels, jedoch nur um den Uberschuss, den der Strabismus darstelle. Außerdem gewinne man auf der Seite des Antagonisten ebensoviel an Beweglichkeit, als man auf der des rückgelagerten Muskels verloren habe.

Die Prüfung der Exkursionen, der Konvergenzbreite, der Projektion, des Binokularsehens, vor und nach Operationen an den Augenmuskeln, geben jedoch, wie wir gesehen haben, über die Wirkungsweise der Tenotomie resp. Rücklagerung, einen ganz anderen Aufschluss. Einfache anatomische Betrachtungen erklären dieselben auch vollkommen (Fig. 24).

§ 90. Fig. 24 stelle z. B. das linke Auge eines von Strabismus convergens Befallenen dar. Dasselbe ist um 30° nasalwärts abgewichen. M sei sein Drehpunkt, F die Fovea, i bezeichne den Ansatz des Rectus internus, e den des Rectus externus.

Fig. 24.

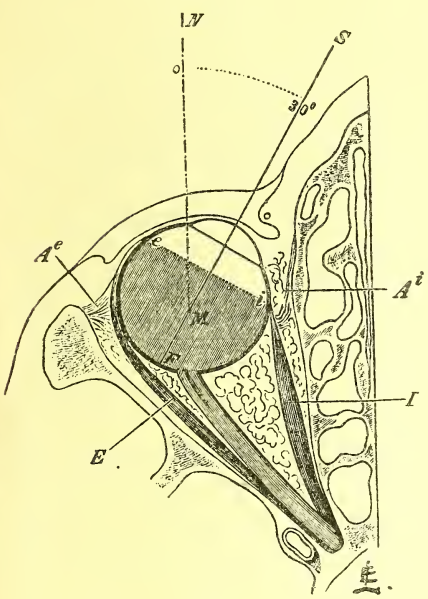

Linkes Auge in Schielstellung nach innen.

Fig. 25.

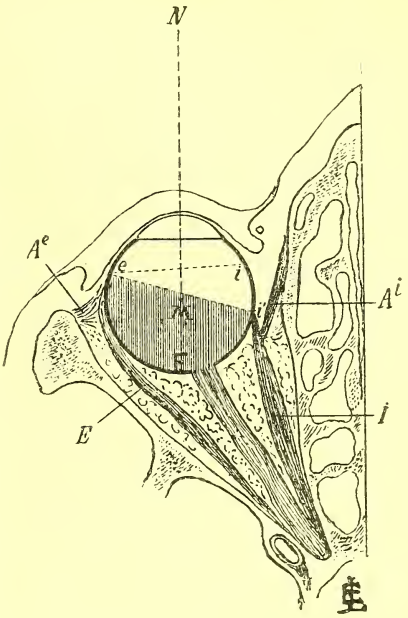

Linkes Auge nach Rücklagerung des Internus.

Trennen wir nun den Rectus internus durch die Tenotomie vom Bulbus, was wird die Folge sein? (Fig. 25). Der Muskel wird sich kontrahieren und etwas zurückziehen. Diese Thatsache, die von Krenchel (31) zuerst hervorgehoben worden ist, findet sich u. a. bestätigt in dem Falle der Tenotomie des Antagonisten eines völlig gelähmten Muskels. Obschon sich der letztere nicht kontrahiert, setzt sich doch der tenotomierte Muskel hinter seiner normalen Insertion am Augapfel an. — Besitzt aber der Antagonist eine gewisse Kontraktilität, so wird er sich, je nach seiner Kraft, seiner Innervation, seinem Tonus, auch kontrahieren, und das Auge also in der

dem tenotomierten Muskel entgegengesetzten Richtung drehen. — Es wird sich aber auch der Einfluss der das Auge, den Rectis entgegen, nach vorn ziehenden Kräfte geltend machen. Dasselbe wird mehr oder weniger vortreten[1]).

Die drei Momente: Die Kontraktion des tenotomierten Muskels, die Kontraktion seines Antagonisten und das Vorrücken des Bulbus, haben zur Folge, dass sich der losgelöste Muskel nicht etwa, wie man gewöhnlich annimmt, um so viel als die Kontraktion seines Antagonisten beträgt, sondern viel weiter rückwärts von seiner normalen Insertion wieder anlagert (in i' Fig. 25). Sein Einfluss auf die Drehung des Auges ist um die Strecke ii' (Fig. 25) verringert, das Auge ist um ebensoviel aus seinem Muskeltrichter herausgetreten.

Zu der Einbuße, welche die Beweglichkeit des Auges in der Richtung des rückgelagerten Muskels, durch die Beschränkung der Abrollungsstrecke desselben erfährt, tritt aber noch ein weiteres Moment, welches den Einfluss dieses Muskels auf den Augapfel vermindert: Von der Aponeurose der Augenmuskeln gehen Bindegewebsstrahlungen, Bindenflügel, nach dem Orbitalrande (A^e und A^i unserer Figuren). Zieht sich der Muskel zusammen, so werden diese Bindegewebsstränge mehr und mehr gespannt, bis sie, bei einem gewissen Grade der Kontraktion des Muskels, straff angezogen, zu Hemmungsbändern werden. Retrahiert sich nun der Muskel, infolge seiner Tenotomie, so geht der besagte Bindenflügel mit (A^i Fig. 25). Er ist also schon im Ruhezustande mehr oder weniger gedehnt, und macht seine hemmende Wirkung nun früher geltend als zuvor.

Während also eine leichte Tenotomie nur einen leicht schwächenden Einfluss auf den Muskel, mit nur anfänglich falscher Projektion, aber kaum merklicher Beweglichkeitsbeschränkung hervorruft, muss die wirkliche Rücklagerung eine beträchtliche Schädigung der Funktion dieses Muskels, mit entsprechender Einschränkung der Exkursion des Auges in seiner Wirkungssphäre zur Folge haben. Dies ist denn auch durch die Messung des Blickfeldes leicht zu konstatieren. Von 50° kann dasselbe bis auf Null, ja unter Null herabsinken.

Es sei denn auch hier gleich bemerkt, dass es durchaus unrichtig ist, zu behaupten, die Rücklagerung benehme dem Auge nur seinen Überschuss an Exkursionsfähigkeit. Die normale Ausdehnung des Blickfeldes in der Horizontalebene beträgt ungefähr 50° nach innen wie nach außen. Auch

1) Diese Beobachtung bestätigend, schreibt z. B. de Lapersonne (174a), welcher, bei Strabismus über 10°, die doppelseitige Tenotomie empfiehlt: »Par cette double opération, on obtient sur les deux yeux une égalité d'effet, une même saillie des globes, le même enfoncement de la caroncule ...« Ebenso Suarez de Mendoza: »Au point de vue esthétique, les malades sont plus satisfaits, parceque les globes oculaires, après la double intervention (Tenotomie) sont également proéminents.«

bei langbestehendem Strabismus wird dieselbe in der Richtung der Abweichung des Auges selten sehr bedeutend über dies Maß erhöht. Jedenfalls aber müsste, wenn die Rücklagerung dem Auge nur ein Zuviel an Exkursion abnehmen würde, die übriggebliebene Exkursion noch das Normale, 50° oder wenigstens 47° betragen. Beträgt sie aber, wie wir dies unzählige Male gefunden haben, nur 30° oder noch weniger, so stellt dies eben einen absoluten Verlust von mindestens 20° dar.

Auf der Seite des Antagonisten des zurückgelagerten Muskels kommt der Effekt dieser Operation ebenfalls dem einer Lähmung des tenotomierten Muskels gleich. Der Einfluss des Antagonisten auf die Richtung des Auges macht sich eben um so mehr geltend, je stärker dieser Muskel ist, und je mehr der operierte Muskel geschwächt worden ist.

Wird die Rücklagerung bei ganz gesunden Muskeln vorgenommen, wie dies etwa zur Bekämpfung vermeintlicher Muskelinsufficienz geschieht, so lenkt der Antagonist des rückgelagerten Muskels, wenn das nicht operierte Auge fixiert, das operierte in seine Wirkungssphäre hinein ab. Beim Blick in dieser Richtung eilt das operierte Auge dem anderen voraus, beim Blick in der Richtung des tenotomierten Muskels, bleibt es mehr und mehr hinter demselben zurück. Ist Binokularsehen vorhanden, so lässt das Verhalten der Doppelbilder über diese Verhältnisse durchaus keinen Zweifel.

Ist aber der Antagonist des zurückgelagerten Muskels vollkommen gelähmt, so hat die Rücklagerung nur dann einen Einfluss auf die Richtung des Auges, wenn andere, nicht gelähmte Muskeln in demselben Sinne wirken, wie es der gelähmte im Normalzustande that. Dies ist bei den inneren und äußeren Geraden nur in äußerst geringem Maße der Fall.

Sehr zu beachten ist, dass, wie bei der Lähmung, so bei der Rücklagerung eines Muskels, trotz bedeutender Beschränkung der Beweglichkeit in seiner Wirkungssphäre, der Einfluss seines Antagonisten auf die Exkursion des Auges meist nur wenig, oft gar nicht zunimmt. Nach noch so ausgiebiger Tenotomie des Internus, findet man das Blickfeld schläfenwärts kaum erweitert. Ja der Antagonist des zurückgelagerten Muskels kann sogar an Einfluss auf den Augapfel verlieren, und dies ist durchaus nicht erstaunlich, hat er doch schon durch das Vortreten des Auges an seiner Abrollungsstrecke verloren. Überhaupt ist eine Erweiterung des Blickfeldes in der dem tenotomierten Muskel entgegengesetzten Richtung nur dann zu erwarten, wenn derselbe, infolge von Strukturveränderungen verkürzt und seiner Dehnbarkeit beraubt, zu einem wirklichen Hindernisse für die Drehung des Auges in der entgegengesetzten Richtung geworden ist.

Unter gewöhnlichen Verhältnissen aber wird beispielsweise die temporale Exkursion durch den Internus durchaus nicht beschränkt; erschlafft er sich doch bei dem Bestreben des Individuums, sein Auge möglichst weit nach der Schläfenseite hin zu richten. Werden Rectus internus und Rectus

externus als »Antagonisten« bezeichnet, so ist damit doch nur gemeint, dass sie das Auge in entgegengesetzten Richtungen drehen, nicht aber dass sie sich durch gleichzeitige Kontraktion entgegenwirken. Geht, bei der assoziierten Bewegung der Augen, die Innervation dem einen zu, so erhält der andere nur soviel, als gerade nötig ist, um, wie eingangs gesagt, die Richtung des Auges auf den fixierten Punkt genau einzuhalten. Bei den extremen Richtungen desselben bleibt dieselbe wahrscheinlich sogar ganz aus.

Die Messung des Blickfeldes vor und nach der Tenotomie beweist denn auch den Irrtum der Annahme, dass das Auge auf der dem rückgelagerten Muskel entgegengesetzten Seite an Exkursion gewinne, was es an der operierten Seite verliere.

Der Einfluss der Rücklagerung auf die symmetrischen Bewegungen der Augen, Konvergenz und Divergenz, darf uns nicht irre leiten. Wir haben gesagt, dass die bei der Insufficienz des Konvergenzvermögens ausgeführte Rücklagerung eines Externus Strabismus convergens hervorrufen könne. Damit ist aber noch lange nicht gesagt, dass, infolge der Zerstörung der Divergenz, die Konvergenz zugenommen habe. Strabismus convergens und homonyme Diplopie beim Blick in die Ferne schließt Strabismus divergens und gekreuzte Diplopie beim Nahesehen keineswegs aus. Diese Erfahrung kann jeder machen, der bei nur mäßiger Insufficienz der Konvergenz und normaler Divergenz, einen Externus tenotomiert. Wir werden auf diese Verhältnisse später noch eingehen. Hier sei nur bemerkt, dass die Zunahme, welche die Konvergenz durch die Rücklagerung eines abduzierenden Muskels erfahren kann, selten größer, häufig geringer ist, als der durch die Operation herbeigeführte Verlust an Divergenz. Dasselbe lässt sich auch für den Einfluss der Tenotomie eines Adduktors auf die Abduktion oder Divergenz konstatieren.

§ 91. Die Wirkung der Tenotomie variiert, abgesehen von dem Zustande des Antagonisten, je nach dem Operationsmodus, sozusagen von Null bis Unendlich, von der partiellen Tenotomie bis zur Ansetzung des Muskels am hinteren Bulbusabschnitte und gänzlicher Aufhebung seines Einflusses auf die Bewegung des Auges.

Die partielle Tenotomie verdankt ihr Entstehen wohl den vielen Übereffekten, die man nach der vollständigen Tenotomie zu beklagen hatte. Statt also die Muskelsehne ganz vom Bulbus loszutrennen, schneiden gewisse Operateure dieselbe nur an, von einer Seite, von beiden Seiten, in der Mitte. Sie bezwecken damit eine gewisse Schwächung des Muskels. Ob dieselbe erreicht wird, scheint uns fraglich. Die abgelösten Fasern setzen sich doch wohl an der früheren Stelle wieder an. Die wunderbaren Heilungen von Asthenopie, Kopfschmerzen, nervösen Erscheinungen, ja selbst Epilepsie, welche durch das zarteste Anschneiden von Augen-

muskelsehnen herbeigeführt werden sollen, gestehen wir offen, mit unseren ophthalmologischen Kenntnissen allein nicht erklären zu können.

Eine richtige Tenotomie besteht in der vollkommenen Lostrennung des Muskels von seinem Ansatze am Augapfel. In der schonendsten Weise geschieht dies so, dass man über einem Rande des Muskels, seiner Insertion nahe und seiner Richtung parallel, in Conjunctiva und Tenonsche Kapsel einen kleinen Einschnitt macht. Durch dies Knopfloch schiebt man einen kleinen flachen Muskelhaken, oder sofort das eine Blatt einer Rabenschnabelschere unter den Muskel, um denselben, ohne Läsion der ihn umgebenden Gewebe, subconjunctival, hart am Bulbus loszutrennen. Auf diese Weise retrahiert sich der Muskel nur sehr wenig, der Internus zieht namentlich die Karunkel nicht mit rückwärts, und man erhält nur eine sehr unbedeutende Rücklagerung.

Macht man einen zur Richtung des Muskels senkrechten Conjunctivalschnitt und löst man ihn von seiner Umgebung los, was zur Einführung des Muskelhakens nach v. Graefe's Methode unerlässlich ist, so zieht sich der tenotomierte Muskel viel weiter, gewöhnlich viel zu weit zurück. Dies ist erst recht der Fall, wenn man seine Retraktion durch seitliches Einschneiden der Tenonschen Kapsel noch mehr begünstigt. Allerdings kann der Effekt dieser Operation durch eine sofort angelegte Conjunctival- oder Muskelsutur verringert werden.

Damit sich der Muskel noch weiter rückwärts ansetze, drehen gewisse Operateure den Bulbus, mittelst Conjunctivalsuturen, gewaltsam nach der entgegengesetzten Seite, oder reißen ihn gar, mittelst eines am Hornhautrande festgeknüpften, über die Nase oder über den äußeren Orbitalrand gehenden, an Schläfe oder Nase befestigten Fadens, aus seiner Lage heraus. Wir betrachten solche Operationen geradezu als Kunstfehler. Die Erfinder derselben scheinen die Thatsache der Konstanz des Drehpunktes missverstanden und angenommen zu haben, das Auge müsse sich, bei jeglichem Zuge oder Drucke, notwendigerweise um diesen »festen Punkt« drehen[1]). Dies ist aber begreiflicherweise nicht der Fall. Ein solches Vorgehen bringt den Augapfel in eine ganz unnatürliche Stellung. Der Faden kommt außerdem, bei geschlossenem Auge, mit dem oberen Lide, das sich über die Cornea herabzusenken trachtet, in Kollision, und wird so nicht nur zur Qual für den Patienten, sondern er dreht den Bulbus auch noch um eine sagittale Achse.

Alle diese Operationen, welche man »zur Verstärkung des Effektes« der Tenotomie angegeben hat, sind unseres Erachtens höchst bedauernswert. Der so gewaltsam von seiner Insertionsstelle entfernte Muskel setzt

1) Vgl. was wir Bd. IV, S. 636 dieses Handbuches über diesen Gegenstand gesagt haben.

sich oft nicht einmal mehr am Bulbus an, sondern bleibt, weit zurückgezogen, im Bindegewebe stecken. Jedenfalls verliert er beinah jeglichen Einfluss auf den Augapfel. Dies ist in hohem Maße auch für den Antagonisten der Fall; denn soll nun auch, bei geradeaus gerichtetem Blicke, der Tonus dieses schwachen Muskels dem durch die Rücklagerung so sehr geschwächten Muskel das Gleichgewicht halten, so übt er doch auf die Exkursion des Auges, aus dem oben erwähnten Grunde, eine noch geringere Wirkung aus als vorher.

Es lässt sich allerdings auch ein Operationsverfahren denken, das den Einfluss des Muskels auf die Drehung des Auges zu beschränken im stande ist, ohne denselben zurückzulagern. Es ist dies die von uns angegebene Verlängerung des Muskels (185). Dieselbe lässt sich so bewerkstelligen, dass der Muskel durch einen ⌐¬ förmigen, oder schiefen Schnitt in zwei Teile getrennt wird, von denen der vordere, durch den normalen Ansatz, mit dem Bulbus in Verbindung bleibt, während der hintere mehr oder weniger zurückgelagert und dann mit dem vorderen durch Suturen vereinigt wird.

Wir werden auf diese, der ophthalmologischen Chirurgie noch ganz neue Operation später noch zurückkommen. Wir haben sie allerdings noch nicht häufig genug ausgeführt, um über ihre Wirkungsweise ein endgültiges Urteil abgeben zu können.

§ 92. **Die Wirkung der Vorlagerung**[1]) eines Muskels ist derjenigen der Lähmung, also auch derjenigen der Rücklagerung, gerade entgegengesetzt.

Nehmen wir als Beispiel wieder das Auge der Fig. 24. Statt wie in Fig. 25 den Internus loszutrennen, lassen wir denselben an Ort und Stelle, und verlegen (Fig. 26) die Insertion des Externus von *e* nach *e'*, dem Hornhautrande nahe. — Was muss die Folge davon sein? — Das Auge wird sich, dem dadurch ausgeübten Zuge folgend, temporalwärts wenden. Vom Rectus externus weiter umgriffen, muss es in dieser Richtung um so mehr an Exkursion gewinnen, je kräftiger dieser Muskel ist.

Dazu kommt, dass der mit dem Muskel vorgelagerte Bindenflügel, wie schon aus der Figur hervorgeht, erst viel später als gewöhnlich seine

---

1) Die Vorlagerung eines Augenmuskels besteht darin, den Ansatz des Muskels der Hornhaut näher zu bringen. Dank dieses günstigeren Angriffspunktes, wird der Einfluss des Muskels auf die Bewegung des Auges erhöht. Die Operation wird gewöhnlich so vorgenommen, dass der Muskel von seinem normalen Ansatze losgetrennt und weiter vorn, am besten hart am Hornhautrande, durch Suturen befestigt wird. Man hat aber auch, wie es scheint mit gutem Erfolge, versucht, ohne den Muskel vom Bulbus zu trennen, ihn durch Faltung nach vorn zu ziehen. Man dürfte vielleicht die erstere Methode der Muskelvorlagerung als die blutige, die letztere als die unblutige bezeichnen.

hemmende Wirkung geltend machen kann. Statt, wie bei der Rücklagerung, ein Stück ($i\,i'$ Fig. 25) der Muskelabrollung zu verlieren, gewinnt das Auge ein solches ($c\,c'$ Fig. 26).

Und was geschieht auf Seite des Antagonisten? Hat das Auge hier etwa an Beweglichkeit verloren, wie von denen behauptet wird, die solche Fälle nie genau untersucht haben?

Warum sollte nach der Vorlagerung der Rectus externus, der Einfluss des Internus auf den Bulbus beeinträchtigt sein? Haben wir den letzteren doch an seiner Stelle gelassen, und wirkt der Externus nicht passiv, sondern nur aktiv, d. h. nur wenn er einen Innervationsimpuls erhält, als Antagonist des Internus. Wünscht das Individuum seine Augen nach rechts zu drehen, so geht doch, wie gesagt, die Innervation auf dem linken Auge nicht dem linkswendenden Externus, sondern dem rechtsdrehenden Internus zu.

Fig. 26.

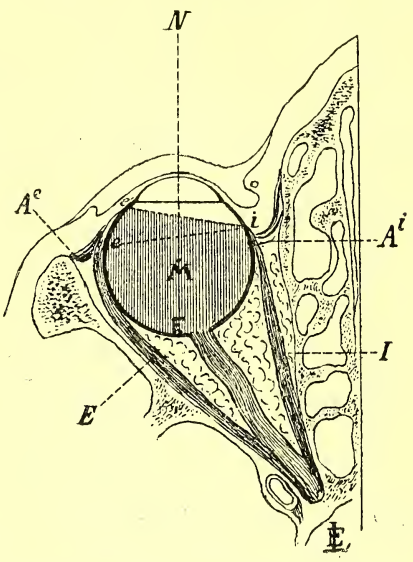

Linkes Auge nach Vorlagerung des Externus.

Was einfache Überlegung voraussehen lässt, wird durch die Beobachtung vollkommen bestätigt: Die Exkursion des Auges in der Richtung des einem vorgelagerten entgegengesetzten Muskels bleibt intakt. Sollte sie eine Änderung erfahren, so dürfte dieselbe, bei einfacher Vorlagerung (ohne Verkürzung) des Muskels, eher eine die Exkursion erweiternde, als dieselbe beschränkende sein; ist doch das Auge durch die Operation tiefer in den Muskeltrichter versenkt, und hat also auch der Antagonist an Tonus und Abrollungsstrecke gewonnen.

Citieren wir vorläufig ein Beispiel der Wirkung der Vorlagerung bei Muskelparese und eines bei concomitierendem Schielen; wir werden später deren noch mehrere finden.

Beispiel IV. Ein jüngerer Kollege, an Parese des Rectus externus leidend. — Strabismus convergens und homonyme Diplopie von 18°. — Falsche Projektion 11° temporalwärts. — Die Exkursion des kranken Auges geht schläfenwärts nur bis 37°, statt bis 52° wie auf dem gesunden Auge. Die nasale Exkursion ist auf beiden Augen normal.

Die Vorlagerung mit leichter Resektion des gelähmten Rectus externus ergab vollkommene Restitutio ad integrum: Die temporale Exkursion des kranken

Auges stieg auf 50°, ohne Beeinträchtigung der nasalen; die Projektion wurde richtig; das binokulare Einfachsehen stellte sich nicht nur beim Blicke geradeaus, sondern auch in den seitlichen Richtungen wieder vollkommen her. Die Konvergenzbreite wurde:

$$\left.\begin{array}{l}\text{Maximum der Konvergenz } p = \quad 11 \text{ Mw.} \\ \text{Minimum } \quad \text{»} \quad \text{»} \quad r = -1 \text{ Mw.}\end{array}\right\rangle a = 12 \text{ Mw.}^{1}),$$

also absolut normal. Wir können also mit vollem Rechte sagen, die Muskelvorlagerung habe eine der Muskellähmung gerade entgegengesetzte Wirkung. Das Resultat ist seit vielen Jahren unverändert geblieben.

Beispiel V. 13jähriges Mädchen. Links wie Rechts II. 3, V. = 0,2. Strabismus convergens concomitans von 12°. Blickfelder, wie Fig. 27*a* zeigt, beiderseits auf der Schläfenseite eingeschränkt, auf der nasalen normal.

Fig. 27.

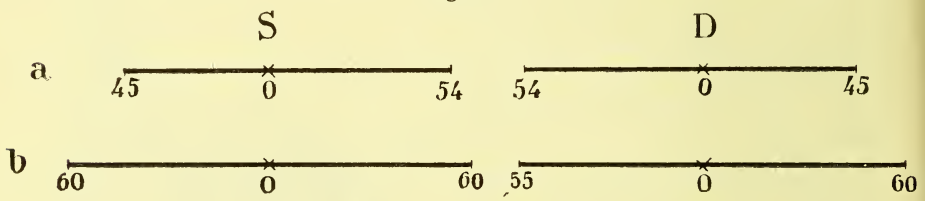

Vorlagerung der beiden Recti externi (selbstverständlich ohne Tenotomie der Interni). Vollkommene Heilung des Schielens. Die Ausdehnung der Blickfelder, Fig. 27*b*, wird normal; das Binokularsehen stellt sich, trotz der schwachen Sehschärfe, vollkommen her. Die Konvergenzbreite wird:

$$\left.\begin{array}{l} p = \quad 15 \\ r = -1{,}5 \end{array}\right\rangle a = 16{,}5 \text{ Mw.}$$

Obschon die fakultative Divergenz $(-r)$, dank der verstärkten Wirkung der Externi, bis über das normale zugenommen hat, hat die fakultative Konvergenz (p) nicht nur nicht gelitten, sondern übertrifft ebenfalls den Normalzustand.

Man muss sich wirklich fragen, worauf solche Irrtümer, wie der, die Vorlagerung schwäche den Antagonisten eines Muskels, beruhen. Sie rühren einmal daher, dass manchen Geistern Theorien mehr zusagen als Thatsachen, sogar wenn sie die letzteren nicht selbst aufsuchen müssen; sodann daher, dass man sich die Muskeln, statt als kontraktile Organe, wie straffe Bänder vorstellt, zwischen welchen der Bulbus befestigt ist. Davon zeugen die Figuren und Auseinandersetzungen mehr als eines Handbuches.

Die Wirkung der Vorlagerung kann durch die Verkürzung des Muskels, die Resektion seines Sehnenendes, noch verstärkt werden.

1) Die Erklärung dieser Ausdrücke findet der Leser in unseren Untersuchungsmethoden, Bd. IV, S. 670 ff., sowie S. 165 u. 166 dieses Abschnittes.

Ist diese Verkürzung nicht allzu ausgiebig, so hat sie auf die Exkursion des Auges im Sinne des operierten Muskels nur eine günstige, im Sinne des Antagonisten keine ungünstige Wirkung.

Man vergegenwärtige sich nur die Augenmuskeln am Kadaver. Erstaunt nicht jeder, der die Anatomie nur aus den Bildern im Atlas kannte, über die langen, schlaffen, regenwürmerartigen Gebilde, die er im Orbitalfette eingebettet findet und erst kaum als die Augenmuskeln zu deuten wagt? Um wie viel dürfen diese verkürzt werden, ehe sie, auch trotz ihres Tonus, die Drehung des Bulbus in der entgegengesetzten Richtung beeinträchtigen! — Erst wenn ein so großes Stück vom Muskel geopfert wird, dass derselbe, auch im erschlafften Zustande, das Auge in einer gewissen Richtung festhält, erst dann kann eine Beschränkung der Exkursion in der entgegengesetzten Richtung eintreten. Dies darf aber nur vorkommen bei der mit starker Resektion verbundenen Vorlagerung eines hochgradig oder gar vollständig gelähmten Muskels. In diesem Falle ist der besagte Zustand jedoch immer noch viel günstiger als der vor der Operation bestehende, wo die Gesichtslinien der beiden Augen höchstens bei ganz seitlichem Blicke zusammentrafen. Die Operation bringt das binokulare Blickfeld doch wenigstens gerade vor den Patienten, abgesehen von dem kosmetischen Effekte, der demselben meist vor allem am Herzen liegt, und der auf diese Weise vollkommen erreicht wird.

Die Resektion eines Muskels kann auch ohne Vorlagerung ausgeführt werden. Dabei schneidet man ein Stück aus der Kontinuität des Muskels, und näht das hintere Ende an das durch die sitzengebliebene Sehne noch mit dem Bulbus verbundene vordere Ende. Der Vorteil dieser Operation sollte der sein, dass auf diese Weise Höhenabweichung und Rollung des Auges um die sagittale Achse vermieden würden. Die Wirkung dieser Operation ist aber, wie unsere Erfahrung bewiesen hat, geringer als die einer einfachen Vorlagerung, und selbstredend viel geringer als die einer mit Resektion verbundenen Vorlagerung. — Außerdem ist es doch wohl natürlicher, wenn ein Stück des Muskels geopfert werden muss, dazu sein Sehnenende, und nicht einen Teil seiner kontraktilen Substanz zu wählen.

Höhendifferenzen zwischen beiden Augen, namentlich Rollung des operierten Auges um die sagittale Achse, sind übrigens, bei sorgfältiger Ausführung der Vorlagerung, wenig zu befürchten.

§ 93. Statt den Ansatz der Muskeln durch Rück- oder Vorlagerung zu ändern, versucht man auch, ihren Einfluss auf den Augapfel durch Verlagerung und Faltung der Tenonschen Kapsel, und der Bindenflügel zu beeinflussen. Mangelt es nun auch nicht an Beschreibungen der Technik dieser Operationen, so ist doch die Wirkungsweise

derselben noch nie genau festgestellt worden. Ausdrücke wie »ein günstiges Resultat«, »ein zufriedenstellender Erfolg« beweisen nichts. Die Genügsamkeit ist in diesen Dingen sehr verschieden, oft eine außerordentlich weitgehende.

Um diese so wichtige Frage zu beantworten, müsste man vor allen Dingen das zu behandelnde Leiden und die durch die Operation herbeigeführte Modifikation desselben einmal sofort, sodann nach längerer Zeit, genau untersuchen. Dies ist aber bisher nicht geschehen. Wir haben in bezug auf die Kapseloperationen persönlich noch kein genügendes Material, um darüber ein entscheidendes Urteil abgeben zu können.

Ob die Rücklagerung der Tenon'schen Kapsel eine der Tenotomie ähnliche Beschränkung der Muskelthätigkeit herbeiführen könne, scheint uns zweifelhaft. Eher möchte die Kapselvorlagerung, unter den gleich zu besprechenden Bedingungen, im stande sein, die Wirkung des Muskels etwas zu verstärken. Da uns aber die zweifellos kräftiger wirkende Muskelvorlagerung nie einen zu großen Effekt gegeben hat, ja sogar in gewissen Fällen hochgradiger Insufficienz, wenn nur einseitig und ohne Resektion vorgenommen, auf die Dauer ungenügend sein kann, so scheint uns die Indikation zur Vorlagerung der Kapsel allein sehr beschränkt. Es ist aber leicht möglich, dass die sogenannte Kapselvorlagerung, wenn sie eine beträchtliche und bleibende Faltung des Muskels, die dessen Vorlagerung gleichkommt, in sich schließt, in manchen Fällen die Vorlagerung und Ablösung des Muskels wird ersetzen können. Die Vorlagerung der Kapsel allein, ohne Vorlagerung des Muskels, dürfte aber die Augenbewegungen kaum merklich beeinflussen. Mit anderen Worten, die Wirkung der Kapselvorlagerung hat unserer Ansicht nach nur dann eine praktische Bedeutung, wenn sie die Thätigkeit des Muskels, durch dessen Faltung, resp. Verkürzung, zu verstärken im stande ist.

Dies ist durchaus nicht unmöglich, und die Versuche, die eigentliche Vorlagerung nach Lostrennung des Muskels vom Bulbus, in gewissen Fällen, durch dessen Faltung zu ersetzen, sind vollkommen gerechtfertigt. Handelt es sich doch dabei ja auch um die Verstärkung der Muskelwirkung, und unser Bestreben muss, wie wir gleich sehen werden, in der weitaus größten Zahl der Motilitätsstörungen der Augen eben darauf gerichtet sein, die Funktion gewisser Muskeln zu kräftigen.

§ 94. Vergegenwärtigen wir uns nun die Motilitätsstörungen, welche wir chirurgisch zu behandeln haben, so denken wir in erster Linie an die **Muskellähmungen**:

Ist ein Augenmuskel gelähmt, und ist weder von der Medizin noch von der Zeit Heilung zu hoffen, so ist ein chirurgischer Eingriff vollkommen gerechtfertigt. — Worin wird derselbe bestehen?

Jeder logisch denkende Arzt wird sich sagen: Da der paretische Muskel an sich zu schwach ist, und wir seine Kraft nicht wieder herstellen können, so wollen wir wenigstens seinen Einfluss auf den Bulbus durch einen günstigeren Ansatzpunkt verstärken. Wir vergrößern, durch seine Vorlagerung, seine Abrollungsstrecke, und erhöhen seinen Tonus eventuell noch durch die Resektion, gerade wie man einem zu schwachen Arm durch einen längeren Hebel, oder einen günstigeren Angriffspunkt nachhilft.

Diese Überlegung ist auch vollkommen richtig. Die Erfahrung bestätigt sie ausnahmslos. Wir haben mit der einfachen, aber bis zum Hornhautrande geführten Vorlagerung, bei Muskelparesen, die ausgezeichnetsten Resultate erzielt. Darunter sind Fälle von hochgradiger Parese der Recti wie der Obliqui. In letzteren Fällen lagerten wir, weil die schiefen Augenmuskeln dieser Operation nicht zugänglich sind, die ähnlich wirkenden Geraden vor. Es sei hier auch gleich bemerkt, dass wir dabei weder seitliche noch schiefe Doppelbilder zu beklagen hatten, wie dies theoretisch etwa befürchtet werden konnte.

Die, wo es nötig war, mit mäßiger Resektion verbundene Vorlagerung hat uns in Fällen von paralytischem Schielen mit Diplopie bis über 20° wirkliche Restitutio ad integrum ergeben: Die Exkursionen des operierten Auges in der Richtung des gelähmten, vorgelagerten Muskels, sowie die Projektion wurden normal, und zwar ohne Beeinträchtigung dieser Funktionen in der entgegengesetzten Richtung. Das binokulare Einfachsehen war nicht nur in der Primärstellung, sondern in allen Richtungen, sowie namentlich auch bei der Konvergenz, wiederhergestellt. Wir können in der That das oben Gesagte nur wiederholen und mit größter Sicherheit feststellen, dass, während die Rücklagerung eines Muskels dessen Lähmung gleichkommt, die Vorlagerung die der Lähmung gerade entgegengesetzte Wirkung hat, also die zu deren Behandlung angezeigte Operation ist.

Dass man im Falle der Parese eines Augenmuskels die Tenotomie seines Antagonisten hat vorschlagen können, ist uns unverständlich. Dass man diesen Operationsmodus aber bald ein Jahrhundert hindurch wirklich ausgeführt hat, beweist doch, dass man sich weder von der Natur des Leidens noch von der Wirkung des chirurgischen Eingriffes Rechenschaft giebt. Lagert man einem mit Parese des Externus Behafteten den Internus soweit zurück, dass seine Augen, beim Blicke geradeaus, parallel stehen, was solche Operateure als Heilung betrachten, so hat man ihm doch zu der Parese seines Externus eine gleich starke Parese des Internus geschaffen; sonst würden sich die beiden Muskeln nicht das Gleichgewicht halten. Die Messung der Exkursionen lässt darüber keinen Zweifel: sie sind nach innen wie nach außen beschränkt. Lagert man z. B., bei Parese des Externus des linken Auges, den Internus zurück, so tritt, beim

Blicke nach links, wieder Strabismus convergens mit homonymer Diplopie auf, weil das linke Auge, wegen der Parese seines Externus, hinter dem gesunden Auge zurückbleibt. Da aber, infolge der Rücklagerung seines Internus, auch seine Rechtswendung beschränkt ist, so bleibt es auch in dieser Richtung hinter dem anderen Auge zurück. Es besteht hier Strabismus divergens mit gekreuzten Doppelbildern.

Wollte man dieser, durch die Tenotomie geschaffenen Disharmonie in dem Zusammenwirken beider Augen weiter durch die Tenotomie begegnen, so käme man zu dem Schlusse, das Ideale wäre, in einem solchen Falle, die in der Horizontalen wirkenden gesunden Muskeln beider Augen alle zurück zu lagern (46a). Würden so alle Muskeln auf die Schwäche des gelähmten herabgesetzt, so wäre allerdings wieder ein Gleichgewicht zwischen den beiden Augen hergestellt. Ob aber ein Eingriff zur Heilkunst zu rechnen sei, der, die Krankheit zur Norm erhebend, die gesunden Funktionen auf das Niveau der pathologischen reduziert, dürfte doch wohl fraglich sein.

Jedenfalls aber wird bei der Tenotomie des Internus eine äußerst wichtige Funktion der Augenbewegungen, eine Funktion, die unserm Geschlechte höchst eigen ist, und dasselbe über die weniger edelen Säugetiere erhebt, die Konvergenz, übersehen. Jede Tenotomie eines Internus schädigt die Konvergenz, die zur Kompensation der Lähmung eines Externus erforderliche einseitige oder doppelseitige Rücklagerung dieses Muskels kann sie sogar gänzlich zerstören. Diese Operation erzeugt also relative Divergenz mit gekreuzten Doppelbildern beim Nahesehen, und erlaubt dem Kranken nur unter Ausschluss eines Auges in der Nähe zu arbeiten.

Aus diesem Grunde lagern wir in Fällen, wo die selbst mit Resektion verbundene Vorlagerung eines gelähmten Externus nicht genügt, nicht den Internus des kranken Auges zurück, sondern den Externus auch auf dem gesunden Auge vor, weil dadurch, nach unseren Erfahrungen, die Konvergenz nicht geschädigt wird. Ist kein Binokularsehen vorhanden, und will man sich mit einem relativen kosmetischen Effekte begnügen, so mag man, die Vorlagerung mit der Rücklagerung verbindend, das schielende Auge allein operieren. Doch selbst vom kosmetischen Standpunkte aus, ist die binokulare Vorlagerung der auf einem Auge allein ausgeführten Kombination von Vorlagerung mit Rücklagerung des Antagonisten vorzuziehen.

Wir dürfen uns wohl erlauben, einige von den Beobachtungen anzuführen, aus welchen unsere Ansichten über die Wirkungsweise der Operationen an den Augenmuskeln bei den verschiedensten Motilitätsstörungen hervorgegangen sind. Zugleich möchten wir aber auch auf einige Artikel hinweisen, welche wir in den Archives d'ophthalmologie (115) veröffentlicht haben. Wenn wir seither, an der Hand weiterer Erfahrung, auch sicherer vorgehen und bessere Erfolge erzielen, so dürften diese Beobachtungen doch dem Kliniker etwelches, wenn auch teilweise nur historisches Interesse bieten.

In den folgenden Krankengeschichten werden wir uns möglichster Kürze befleißen und alles Überflüssige weglassen.

Beispiel VI. Ein dem Seite 145 angeführten ganz ähnlicher Fall:

Parese eines Rectus externus mit Strabismus convergens und homonymer Diplopie von 8°. — Beschränkung der temporalen Exkursion von 6°, im Vergleiche mit der des gesunden Auges. — Falsche Projektion von 3° bis 5°.

Die Vorlagerung mit leichter Resektion des gelähmten Muskels ergiebt vollkommene Heilung, d. h. Aufhebung des Schielens und Doppeltsehens, sowie der falschen Projektion; normale Exkursionen des Auges, vortreffliche, d. h. das Normale an Konvergenz wie an fakultativer Divergenz übersteigende Konvergenzbreite (*a*):

$$\left.\begin{array}{l}\text{Maximum der Konvergenz: } p = 12 \\ \text{Minimum » » : } r = -2{,}5\end{array}\right\rangle a = 14{,}5 \text{ Mw.}$$

Also hat auch hier wiederum die sehr energische Vorlagerung, wenn auch die fakultative Divergenz erhöht, doch die positive Konvergenz in keiner Weise beeinträchtigt.

Beispiel VII. Viel bedeutender war die Ablenkung des Auges in einem andern Falle von Lähmung eines Rectus externus, wo sie 25° erreichte, und das Blickfeld nach außen bis auf 8°, d. h. um volle 42° beschränkte. (Das Blickfeld des gesunden Auges erstreckte sich in dieser Richtung auf 50°.)

Nichtsdestoweniger genügte die mit einer Resektion von ungefähr 6 mm verbundene Vorlagerung des gelähmten Muskels, um die temporale Exkursion des Auges auf die normalen 50° zu bringen, das Doppeltsehen vollkommen aufzuheben, und dem Patienten folgende günstige Konvergenzbreite zu geben:

$$\left.\begin{array}{l}p = 11 \\ r = -0{,}6\end{array}\right\rangle a = 11{,}6 \text{ Mw.}$$

Die positive Konvergenz ist also auch hier wieder, trotz der ausgiebigen Vorlagerung eines Externus, mehr als normal; und, trotz der Lähmung eines Abduktors, verfügt der Patient, dank der günstigen Anlagerung und der Verkürzung desselben, doch noch über eine genügende fakultative Divergenz (— 0,6 Mw).

Beispiel VIII. Lähmung eines Rectus internus. Die Lähmung war zwar nicht isoliert, sondern mit Paresen im ganzen Gebiete des Oculomotorius,

Fig. 28.



Horizontale Ausdehnung der Blickfelder eines von Oculomotoriuslähmung befallenen linken (*S*) und eines, nur in seiner nasalen Exkursion leicht beschränkten rechten Auges (*D*). — Die getüpfelten Striche bezeichnen die normale Ausdehnung der Blickfelder.

vielleicht sogar in demjenigen des Oculomotorius der anderen Seite (Schwäche des Internus) verbunden; jedoch bildete das durch die Lähmung des Rectus internus hervorgerufene gekreuzte Doppeltsehen das Hauptsymptom des Falles, den Grund, warum die Patientin bei uns Hilfe suchte.

38jährige Frau, seit mehr als 7 Jahren an linksseitiger Oculomotoriusparese leidend. Da das herabfallende Lid die Pupille nicht vollständig verdeckt, ist die Patientin durch das Doppeltsehen in hohem Grade gestört.

Die Exkursionen der beiden Augen im horizontalen Meridiane sind durch Fig. 28 angedeutet.

Die Projektion mit dem linken Auge erfolgt um nicht weniger als 30° nach rechts vom Fixierpunkte.

Vorlagerung des paretischen Internus mit mäßiger Resektion.

Drei Wochen nach der Operation ist der Strabismus divergens nicht nur in der Primärstellung vollständig gehoben, sondern die Patientin konvergiert bis auf mehr als 10 Mw., und divergiert, unter abduzierenden Prismen, um 1,5 Mw. Ihre Konvergenzbreite übersteigt also jetzt schon die mittlere in ihrem positiven wie in ihrem negativen Teile.

Das linke Auge hat allerdings noch die Tendenz, um 2 bis 4° nach rechts hinüber zu projizieren; der Unterschied von dem vor der Operation bestehenden Zustande (30° falscher Projektion) ist aber doch jetzt schon ein ganz bedeutender. Namentlich aber ist der Hauptzweck erreicht: die Patientin sieht ohne Doppelbilder in die Ferne wie in die Nähe, und arbeitet ohne irgend welche Ermüdung.

Über einen Monat nach der Operation hatte die Konvergenzbreite noch zugenommen; sie war

$$\left.\begin{matrix} p = 14 \\ r = -2{,}5 \end{matrix}\right\rangle a = 16{,}5 \text{ Mw.}$$

Also übersteigt die positive Konvergenz die mittlere um 4 Mw., die negative Konvergenz, oder relative Divergenz, die mittlere um 1,5 Mw. Dies ist ein weiterer Beweis dafür, dass selbst eine mit Resektion verbundene Vorlagerung eines Internus dem Divergenzvermögen keinen Schaden bringt.

Was in ganz besonders schwierigen Fällen von Muskellähmungen durch unsere Methode zu erreichen ist, beweist folgende Beobachtung:

Beispiel IX. 39jährige Frau; seit Jahren an beiderseitiger Lähmung der Recti externi leidend. Die temporale Exkursion des linken Auges betrug nur 5°, die des rechten nur 8°, während beide Augen bis 55° nasenwärts gedreht werden konnten (Fig. 29 *a*).

Fig. 29.

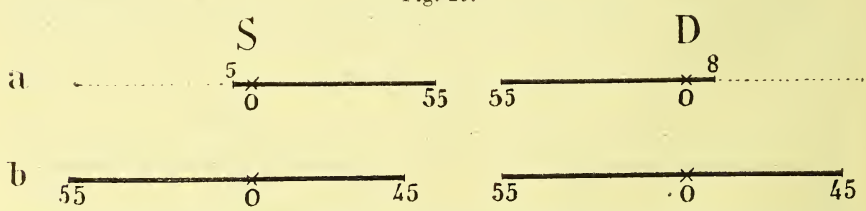

Horizontale Ausdehnung der Blickfelder bei Lähmung beider Recti externi; *a* vor der Operation, *b* nach der mit Resektion verbundenen Vorlagerung beider Externi.

Die Patientin benutzte das sehtüchtigere rechte Auge zum Fixieren und hatte damit, bei Benutzung der rechten Hand, richtig projizieren gelernt; die linke dagegen griff noch 4° nach rechts. Bei der Fixation mit dem linken Auge dagegen verlegte sie das Fixierobjekt um mehr als 25° nach links.

Der Strabismus convergens und die homonyme Diplopie betrugen 30°.

Am 3. November 1900 vollzogen wir die Vorlagerung des Externus mit sehr ausgiebiger Resektion auf dem linken Auge. Eine Woche später betrug der Strabismus nur mehr 8°, und die Projektion mit dem operierten Auge war richtig geworden, wenigstens wenn sich die Patientin der linken Hand bediente; mit der rechten griff sie noch ungefähr 4° nach links.

14 Tage nach dem linken operierten wir das rechte Auge in gleicher Weise (Vorlagerung mit ausgiebiger Resektion des Externus). Schon nach 2 Wochen konnte die Patientin mit beiden Augen gleichzeitig arbeiten, ohne von Doppelbildern gestört zu werden.

Bei einer 3 Monate nach der Operation vorgenommenen Untersuchung ergab sich, dass homonyme Diplopie nur mehr in den äußersten lateralen Blickrichtungen auftrat. Die Exkursionen des linken Auges betrugen (Fig. 29*b*):

Temporal	55°	statt	5°;	also Zunahme	50°
Nasal	45°	»	55°;	» Abnahme	10°
Zusammen, d. h. totale Exkursion in der Horizontalebene	100°	statt	60°;	also Zunahme	40°

Die Exkursionen des rechten Auges sind wie folgt (Fig. 29*b*):

Temporal	45°	statt	8°;	also Zunahme	37°
Nasal	40°	»	55°;	» Abnahme	15°
Zusammen, d. h. totale Exkursion in der Horizontalebene	85°	statt	63°;	also Zunahme	22°

In diesem Falle ist die nasale Exkursion der Augen etwas verringert infolge der starken Verkürzung der Externi. Wir können uns darüber nicht wundern: Thut auch die Vorlagerung eines Muskels bis zum Hornhautrande, selbst mit mäßiger Resektion verbunden, der Wirkung seines Antagonisten keinen Eintrag, so kann dies nicht mehr der Fall sein bei einer so beträchtlichen Verlängerung, wie sie die Korrektion der Paralyse beider Externi erfordert. Hierbei ist jedoch wohl zu bemerken, dass die beiden Augen in unserem Falle viel mehr an Exkursion auf der Seite des vorgelagerten Muskels gewannen, als sie auf der entgegengesetzten Seite verloren. Die horizontale Ausdehnung des Blickfeldes des einen Auges ist um 22°, das des anderen Auges gar um 40° ausgedehnter als vor der Operation.

Die stärkste Rücklagerung beider Interni mit totaler Aufhebung der nasalen Exkursionen würde nicht genügt haben, die Augen nur auch parallel zu stellen, den Strabismus convergens zu korrigieren.

Die auf beiden Augen ausgeführte Kombination der Tenotomie des Internus mit der Vorlagerung des Externus hätte die Augen zwar zum Parallelismus bringen können, sie hätte aber die nasale Exkursion auf beiden Augen so sehr geschädigt, dass die Patientin nicht mehr im stande gewesen wäre zu konvergieren. Sie hätte beim Sehen in die Nähe an gekreuztem Doppeltsehen gelitten, das viel störender gewesen wäre als ihr früheres gleichnamiges.

Der Erfolg der Vorlagerung beider Externi ohne Tenotomie der Interni dagegen war ein so günstiger, dass, trotz der leichten Beschränkung der nasalen Exkursionen, die vorhandene Konvergenz genügt, um der Patientin binokulares Arbeiten in der Nähe zu gestatten, und sie vor jeder Asthenopie zu bewahren. Wir haben den Fall bis heute beobachtet. Das Resultat hat sich nicht verändert.

Ist ein Heber oder Senker auch gänzlich gelähmt, so tritt doch nie eine so hochgradige Abweichung des Auges auf, wie bei Lähmung eines in

der Horizontalen wirkenden Muskels. Der Grund dafür liegt offenbar darin, dass jedes Auge eben zwei Heber und zwei Senker hat; ist einer derselben außer Thätigkeit gesetzt, so wirkt doch gewöhnlich noch der andere. Deshalb genügt denn auch in einem solchen Falle meist die (eventuell mit Resektion verbundene) Vorlagerung auf einem Auge zur Wiederherstellung des harmonischen Zusammenwirkens der beiden Augen.

Beispiel X. Parese eines Rectus superior.

36jähriger, kräftiger, intelligenter Mann. Beiderseits Emmetropie und normale Sehschärfe. Seit Jahren heftige Kopfschmerzen, seit ungefähr Jahresfrist deutlich übereinanderstehende Doppelbilder. In der Primärstellung ist das rechte Auge um 10° nach unten, um 5° nach außen abgewichen und mit dem vertikalen Meridiane temporalwärts geneigt. Dabei projiziert der Patient, wenn er sich des kranken Auges allein bedient, um 4° zu hoch. Die Parese des Rectus superior des rechten Auges stand also außer Zweifel.

Vorlagerung mit sehr geringer Resektion dieses Rectus superior.

10 Tage darauf kann der Patient die Klinik vollkommen geheilt verlassen. Es besteht in keiner Richtung mehr Doppeltsehen, und die Projektion bei Fixation mit dem operierten Auge ist absolut richtig geworden. Das Resultat hat sich, wie wir mehrere Jahre später erfahren haben, tadellos erhalten.

Betrifft die Lähmung einen Obliquus, so kann man, wegen deren am hinteren Bulbusabschnitte gelegenen Insertion, nicht an die Vorlagerung des kranken Muskels selbst denken. Man wird diese Operation an dem mit dem gelähmten Obliquus, wenigstens als Senker, resp. Heber, gleichwirkenden Rectus vornehmen. So haben wir, bei Parese des Obliquus superior, den Rectus inferior, bei Parese des Obliquus inferior, den Rectus superior erfolgreich vorgelagert.

Beispiel XI. Parese des Obliquus superior infolge der Radikaloperation einer Sinusitis.

Höhenabstand der Doppelbilder 12°. Beschränkung der Senkung des Auges auf 38°, während die Erhebung 50° beträgt.

Vorlagerung des Rectus inferior ohne Resektion, bis zu einer unmittelbaren Überkorrektion von 8°.

Nach Entfernung der Faden, die am fünften Tage vorgenommen wurde, bewegen sich beide Augen vollkommen harmonisch. Die Fusion ihrer Bilder ist in allen Richtungen normal. Das Konvergenzmaximum übertrifft sogar das normale. Die Senkung des operierten Auges erstreckt sich bis auf 55°, ohne dass die Erhebung eine Einbuße erlitten hätte.

In dem Falle einer ganz geringen Parese eines Hebers oder Senkers, die eine Höhendifferenz des Auges von nur wenigen Graden hervorruft, dürfte vielleicht die Tenotomie des Rectus superior des höher stehenden Auges gestattet sein. Da die Wirkung dieses Muskels, wenigstens teilweise, von dem unteren Schiefen ersetzt werden kann, der obere Teil des Blickfeldes selten benutzt wird, und drohende Diplopie beim Blick nach oben

durch die Hebung des Kopfes leicht vermieden wird, so hat diese Operation, vorsichtig ausgeführt, gewöhnlich keine übeln Folgen.

Dagegen werden wir uns hüten, einen Rectus inferior zu tenotomieren, weil die daraus hervorgehende Insufficienz und vertikale Diplopie, bei der Senkung des Blickes, außerordentlich störend werden kann.

§ 95. Wenden wir uns an die Operation des **Strabismus concomitans**, so müssen wir uns vor allen Dingen der Natur dieser Form des Schielens erinnern[1]). Wir unterscheiden einen Strabismus convergens und einen Strabismus divergens.

Der Strabismus convergens verdankt, in der überwiegenden Mehrzahl der Fälle, seine Entstehung einem Spasmus der Konvergenz, hervorgerufen durch die übermäßige Akkommodationsanstrengung, welche ein Mangel an statischer Refraktion (Hypermetropie) oder, wenn auch selten, an dynamischer Refraktion (Akkommodationsschwäche) in Fällen erzeugt, wo das binokulare Sehen schlecht entwickelt, oder irgendwie beeinträchtigt ist.

Der Strabismus concomitans divergens beruht auf einer Erschlaffung der Konvergenz, wie sie auftritt, wenn das binokulare Sehen sowohl als die in der Akkommodation liegende Anregung zur Konvergenz fehlen.

So ist also der Strabismus convergens, wenigstens anfangs, ein aktives, der divergens ein passives Schielen. Das aber haben beide Formen des concomitierenden Schielens gemein, dass sie nicht wie das paralytische gewöhnlich nur ein Auge, sondern immer beide Augen gleichmäßig betreffen.

Da nun notwendigerweise ein Auge zum Sehen benutzt, also auf das Objekt eingestellt wird, dem das Individuum seine Aufmerksamkeit zuwendet, so tritt allerdings die Ablenkung, der Strabismus, nur auf einem Auge zu Tage. Das concomitierende Schielen ist aber nichtsdestoweniger ein binokulares, d. h. beide Augen gleichzeitig und gleichmäßig betreffendes Leiden. Es ist denn auch ein großer, namentlich für die chirurgische Therapie verhängnisvoller Irrtum, das abgewichene Auge allein als krank zu betrachten, ihm allein zu Leibe gehen zu wollen. Unserer Ansicht nach wäre es sogar wünschenswert, nicht von einem Strabismus convergens des beispielsweise linken Auges zu sprechen, sondern sich, dem wirklichen Verhalten gemäß, so auszudrücken: Strabismus convergens; das rechte Auge wird zum Fixieren benutzt. — Ebenso sollte man nicht sagen: Der Patient leidet an Strabismus divergens des linken Auges, sondern: er leidet an Strabismus divergens; fixiert mit dem rechten Auge.

1) Vgl. unser Kapitel der Untersuchungsmethoden S. 700 und Litteraturverz. 135.

Die Richtigkeit dieser Auffassung geht nicht allein aus der Ätiologie des concomitierenden Schielens, sondern auch aus seinen Symptomen und Folgen hervor. Einmal ist, bei Ausschluss eines Auges, die Abweichung des anderen dieselbe, nicht zwischen beiden verschieden, wie beim paralytischen Schielen. — Sodann führt das concomitierende Schielen nicht nur auf dem gewöhnlich abgewichenen Auge, sondern, wie wir nachgewiesen haben, auf beiden Augen symmetrisch eine, dem Sinne des Schielens entgegengesetzte Beweglichkeitsbeschränkung herbei: temporalwärts bei Strabismus convergens, nasalwärts bei Strabismus divergens.

Ein weiterer, ganz bedeutender Unterschied zwischen dem concomitierenden und dem paralytischen Schielen besteht darin, dass, bei ersterem, das bei letzterem so charakteristische Doppeltsehen fehlt, ein Beweis dafür, dass der Patient kein Binokularsehen besitzt. Ferner fehlt dem Strabismus concomitans die falsche Projektion, ein Beweis dafür, dass dasselbe eben nicht auf Muskelparese beruht.

Behalten wir die Ätiologie des concomitierenden Schielens im Auge, so werden wir, bei dessen Behandlung, in der Wiederherstellung des binokularen Sehens, und der Benutzung des Zusammenhanges zwischen Akkommodation und Konvergenz ganz bedeutende Bundesgenossen finden. Außerdem werden wir, eingedenk, dass wir es mit einem binokularen Leiden zu thun haben, einen chirurgischen Eingriff in der Regel nicht auf das gewöhnlich abgewichene Auge beschränken, sondern auf beide Augen verteilen[1]).

§ 96. Worin wird nun dieser Eingriff bestehen? Erstens bei Strabismus concomitans **convergens**?

Da es sich bei dieser Form des Schielens um einen Spasmus der Konvergenz handelt, so war der Gedanke, demselben durch die Tenotomie der der Konvergenz vorstehenden Muskeln (der Interni) zu begegnen, an und für sich nicht ungerechtfertigt. Wir wollen denn auch die guten Resultate, welche manche Kollegen diesem Verfahren nachrühmen, nicht als eine Unmöglichkeit hinstellen. Sie haben wohl mit besonders günstigen Fällen zu thun gehabt. Außerdem wäre es allerdings wünschenswert, zu erfahren, was man ein gutes Resultat heißt. In Fällen, wo Restitutio ad integrum, d. h. vollkommene Wiederherstellung des normalen Zusammenwirkens beider Augen, des Binokularsehens im ganzen Blickraume für Ferne wie Nähe, zu erreichen ist, würde uns ein kosmetisches Resultat durchaus nicht befriedigen, d. h. wir würden uns nicht damit begnügen, dass der

1) Schon der Ausdruck »Schielmuskel«, dem man in manchen Handbüchern begegnet, wo von »Tenotomie des Schielmuskels«, von »Vorlagerung des Antagonisten des Schielmuskels« u. dgl. die Rede ist, schon dieser Ausdruck beweist, wie unrichtig das concomitierende Schielen häufig noch aufgefasst wird.

Operierte unter gewissen Bedingungen, z. B. beim Blick in die Ferne nicht mehr zu schielen scheint, aber doch fortfährt, nur ein Auge zum Fixieren zu benutzen, und bei jeder anderen Blickrichtung in offenbares Schielen verfällt.

Wir haben solche Erfolge, mit denen Unkompetente meist zufrieden sind, »des résultats photographiques« (108) genannt, da sich die Operierten so photographieren lassen und die Operateure ihren Erfolg so publizieren können, während doch solche Bilder, auch abgesehen von der Kunst des Retouchierens, durchaus nichts beweisen.

Aber auch bei einem nur kosmetischen Resultate fragt es sich, ob dasselbe auch von Dauer ist, ob nicht der frühere Strabismus convergens wieder eintritt, oder sich gar in einen noch viel störenderen Strabismus divergens verwandelt.

In der That: korrigieren wir einem Kinde — und dies sind ja unsere weitaus häufigsten an konvergierendem Schielen Leidenden — den Strabismus convergens durch die Tenotomie eines oder beider Interni, so dass beim Blick in die Ferne die Augen parallel stehen, so können wir ziemlich sicher sein, dass früher oder später die Augen bedeutend divergieren werden. Ja dies unliebsame Ereignis tritt sogar häufig genug in Fällen ein, wo die Rücklagerung, zur großen Unzufriedenheit der Angehörigen, den Strabismus erst nur unvollkommen korrigiert hatte. Diese Beobachtung deutet darauf hin, dass ein Spasmus, welcher die Augen vor der Operation in Konvergenz, gleich nach derselben in Parallelstellung erhalten hatte, nun aufgehört hat.

In gleichem Sinne spricht auch die Thatsache, dass so viele Fälle von Strabismus convergens spontan heilen. Jedenfalls liegt darin der Beweis, dass die Behauptung, die Rücklagerung zerstöre nur den Überschuss an Konvergenz, durchaus unrichtig ist. In der That besteht der Strabismus convergens nicht in einer absolut, sondern in einer relativ zu starken Konvergenz. Schwächen wir die dieser Funktion vorstehenden Muskeln so, dass sie, trotz des erhöhten Innervationsimpulses, nur eine viel geringere Wirkung auf die Bewegungen der Augen ausüben, so werden sie insufficient, sobald die pathologisch erhöhte Innervation abnimmt. Und dass eine solche Abnahme nach und nach stattfindet, das geht, außer aus der eben erwähnten Spontanheilung des Strabismus convergens, auch aus der durch das Aufhören des Akkommodationsspasmus bedingten Verminderung der Refraktion hervor.

Die sehr häufigen Misserfolge dieser Operation, Misserfolge, die noch viel betrübender wären, wenn man das Binokularsehen wieder herstellen würde, weil dann gekreuztes Doppeltsehen, namentlich beim Blick in die Nähe, auftreten würde, diese Misserfolge haben, wie Eingangs bemerkt, gewisse Operateure ganz entmutigt, andere aufgemuntert, eine bessere Operationsmethode zu suchen.

Statt eine forcierte Rücklagerung (Fadenoperation u. dgl.) auf dem sogenannten »Schielauge« vorzunehmen, oder die Schwächung der Konvergenz durch die Rücklagerung auf beide Augen zu verteilen, verbinden viele Chirurgen die Rücklagerung des Internus mit der Vorlagerung des Externus auf dem gewöhnlich abgewichenen Auge. Diese Methode ist offenbar unvergleichlich besser, als die Fadenoperation, denn dabei gewinnt doch das Auge wenigstens an temporaler Exkursion, was es an nasaler verliert. Allein schon das Prinzip dieses Vorgehens ist, wie wir oben gezeigt haben, unrichtig: Ein irgendwie bedeutender Eingriff muss, bei der binokularen Natur des Leidens, auf beide Augen verteilt werden.

In der vorantiseptischen Zeit ließ sich die Beschränkung der Operation auf das abgewichene Auge allerdings dadurch entschuldigen, dass man das fixierende, gewöhnlich viel bessere Auge eben keiner Gefahr aussetzen wollte. Diese Rücksicht brauchen wir heutigentages bei richtiger Asepsis nicht mehr zu nehmen.

Und doch ist, unserer Ansicht nach, die Kombination der Rücklagerung mit der Vorlagerung auf einem Auge der Rücklagerung der Interni auf beiden Augen noch vorzuziehen. Beide setzen zwar den Patienten späterem Divergenzschielen aus, beide schädigen oder zerstören sein Konvergenzvermögen, doch ist dies bei der beiderseitigen Tenotomie viel mehr der Fall, als bei der einseitigen kombinierten Operation.

Möglicherweise ist es der oben erwähnten Muskelverlängerung vorbehalten, in sehr hochgradigen und veralteten Fällen von Strabismus convergens (vielleicht auch divergens) mit bindegewebiger Entartung der Interni (resp. Externi) der Muskelvorlagerung zu Hilfe zu kommen. In der großen Mehrzahl der Fälle aber genügt die letztere allein und auch bei der Korrektion höchstgradigsten Schielens wird sie die Oberhand behalten.

§ 97. In der That liegt der Fingerzeig zu richtigem Vorgehen bei Strabismus convergens in der von Schneller und von uns gefundenen Beschränkung der temporalen Exkursion der Augen, die sich bei dieser Schielform sehr bald entwickelt und auf eine Schwächung der Abduktoren deutet. Der Gedanke drängte sich uns denn von selbst auf, statt die Interni durch Rücklagerung zu schwächen, die Externi durch Vorlagerung zu stärken, und sie so in stand zu setzen, ihre übermäßig innervierten Antagonisten im Schach zu halten.

Selbstverständlich mussten wir uns dabei fragen, ob die Momente (Nachlass des Spasmus u. s. w.), welche, nach der Tenotomie der Interni, Divergenzschielen herbeiführen, nach der Vorlagerung der Externi nicht den gleichen Einfluss auf die gegenseitige Richtung der Augen ausüben würden. Die Erfahrung hat aber unumstößlich dargethan, dass dies nicht der Fall ist.

In der That giebt die Vorlagerung der Externi auf beiden Augen, eventuell verbunden mit der Resektion, auch bei Strabismus convergens concomitans ganz vorzügliche und dauernde Erfolge. Dass die Augen dabei »gerade stehen« versteht sich von selbst. Dazu kommt aber noch, dass sie sich auch richtig bewegen: Die vorher beschränkte temporale Exkursion jedes Auges wird normal, und zwar ohne Schaden für die nasale. Gelingt es, was sehr häufig der Fall ist, das Binokularsehen wiederherzustellen, so haben wir, dank dieser Operation, auch ein normales binokulares Blickfeld, und, was das Allerwichtigste ist, eine normale Konvergenzbreite gewonnen. Der Operierte sieht binokular einfach in jeder Richtung, in die Ferne wie in die Nähe, eben weil wir seine die Konvergenz vermittelnden Muskeln intakt gelassen haben. Korrigieren wir einen auch noch so hochgradigen concomitierenden Strabismus convergens, ohne Tenotomie eines oder gar beider Interni, allein durch die Vorlagerung der Externi, so haben wir doch niemals weder eine darauf folgende Divergenz, noch auch nur eine Insufficienz des Konvergenzvermögens zu befürchten. Jedesmal wenn wir die Konvergenzbreite, selbst Jahre lang nach unserer Operation, untersuchen konnten, fanden wir dieselbe eher über als unter normal, und zwar in ihren beiden Faktoren, der positiven Konvergenz, sowie der negativen, oder fakultativen Divergenz, wie wir sie durch abduzierende Prismen hervorrufen.

§ 98. Allerdings sind diese günstigen Erfolge nicht mit der Operation allein erreichbar. Wendet sich dieselbe doch nur an die Augenmuskeln, während die Ursache des Strabismus convergens viel höher liegt. Wir haben als solche das Fehlen des Binokularsehens und den Akkommodationskrampf erkannt. Gelingt es uns, diese Momente günstig zu beeinflussen, so muss notwendigerweise unsere Operation von einem viel besseren Erfolge gekrönt sein. Den Akkommodationskrampf beseitigen wir mit lange fortgesetztem Gebrauche von Mydriaticis und Konvexgläsern, welche den Patienten der Notwendigkeit zu akkommodieren entheben, und infolge davon auch den von der Akkommodation auf die Konvergenz ausgeübten Einfluss vermindern. Im weiteren beschränken wir den Impuls zur Konvergenz dadurch, dass wir, nach der Operation, beide Augen wenigstens fünf bis sechs Tage lang verbunden lassen und den Patienten, solange noch Tendenz zu übermäßiger Konvergenz vorhanden ist, möglichst wenig in die Nähe sehen lassen. Ganz besonders wichtig aber sind die Übungen zur Wiederherstellung des Binokularsehens.

Wir lächeln wohl über die kindliche Einfalt, mit welcher man früher den Schielenden durchbohrte Nussschalen vorband, in der Hoffnung, das abgewichene Auge werde dann durch sein Loch schauen und sich so dem anderen parallel stellen. Die separaten Übungen des »Schielauges« bei verdecktem anderen Auge sind aber nicht viel zweckentsprechender. Auch

wenn dies Auge dadurch an Sehkraft gewinnen würde, wäre damit das binokulare Sehen noch lange nicht hergestellt. Der Fehler liegt ja gerade darin, dass das Individuum sich gewöhnt hat, seine Augen separat zu gebrauchen, von den beiden Augen gleichzeitig zugegangenen Gesichtseindrücken zu abstrahieren. Unser Bestreben muss also darauf zielen, die Augen wieder gleichzeitig sehen zu lassen, ihr Zusammenwirken, das zweiäugige Sehen, durch all seine Stufen hindurch (simultanes Sehen, Verschmelzen der Gesichtseindrücke, stereoskopisches Sehen) wieder wach zu rufen. Sind auch, dank der Operation, die Muskelverhältnisse wieder so geordnet, dass sie die richtige Einstellung der beiden Augen mit Leichtigkeit ermöglichen, so benutzt der Patient doch diesen Vorteil nicht, er bedient sich, nach wie vor, nur eines Auges zum Sehen, und, lassen wir ihn in ein Stereoskop schauen, so kommt nur das dem gewöhnlich fixierenden Auge gebotene Bild zum Bewusstsein.

Um diesem Übelstande zu begegnen, haben wir ein Stereoskop konstruiert, das gestattet, dem schwächeren Auge ein so lichtstarkes Bild darzubieten, dass es sich dem Eindruck desselben nicht entziehen kann[1]). Dies ist wohl die beste Art, das binokulare Sehen wieder einzuleiten. Alle möglichen stereoskopischen Übungen schließen sich dann leicht daran. Aber wie das Stereoskop allein kaum je einen Strabismus heilt, so genügt auch die Operation allein zu dessen Heilung nicht, — denn ein kosmetischer Effekt ist eben keine Heilung. Orthopädische und chirurgische Mittel müssen einander ergänzen.

Wer aber, in Fällen von auch nur mäßigem Sehvermögen, diese Übungen unterlässt, der handelt ebenso unklug, als wer sich mit der Extraktion der Katarakt begnügen würde, ohne dem Operierten eine passende Brille zu geben.

Beispiel XII. 6jähriges Mädchen. Links wie rechts H. 4; gute Sehschärfe. Strabismus convergens alternans von 30°.

Vorlagerung beider Externi, mit Resektion.

Vollkommene Heilung, d. h. die Augen fixieren in allen Richtungen, für die Ferne wie für die Nähe, normal. Die Konvergenzbreite ist

$$\left.\begin{array}{l} p = \ \ 16 \text{ Mw.} \\ r = -\ 1{,}5 \text{ Mw.} \end{array}\right\rangle a = 17{,}5 \text{ Mw.}$$

Dies alles kann um so genauer kontrolliert werden, als das Binokularsehen so vortrefflich hergestellt ist, dass das Mädchen Hering's Fallversuch vollkommen besteht. Das Resultat hat sich seit 9 Jahren unverändert erhalten. Die Exkursionen der Augen sind maximal. Die Spuren der Operation kaum mehr sichtbar.

Beispiel XIII. Strabismus convergens hypermetropicus von 35° bei fehlendem Binokularsehen, durch Vorlagerung beider Externi operiert,

1) Vgl. Bd. IV Kap. I dieses Handbuches, Untersuchungsmethoden, S. 696.

ergiebt 10 Tage nach der Operation schon folgenden Befund: Keine Spur mehr von Schielen; Binokularsehen; Maximum der Konvergenz (p) über 15 Mw., Minimum (r) = — 1 Mw.

Beispiel XIV. Junges Mädchen. Links H. 0,5 mit as. h. 1 D.; V. = 0,6. Rechts H. 1,5; V. = 0,1.

Vor 10 Jahren von mir an einem Strabismus convergens concomitans von 24° durch Vorlagerung beider Externi operiert. Heute vollkommenes Binokularsehen. p Maximum, d. h. so beträchtlich (um 20 Mw. herum), dass es nicht mehr mit Genauigkeit zu bestimmen ist. r = — 0,75 Mw.

Beispiel XV. 13jähriges Mädchen. Strabismus convergens concomitans von 35°. Links H. 2; V. = 0,8. Rechts H. 1,5; V. = 0,6.

Nach Vorlagerung und ausgiebiger Resektion beider Externi, vollkommene Korrektion des Schielens für die Ferne wie für die Nähe und Wiederherstellung des Binokularsehens. Vollkommen normale Konvergenzbreite.

Beispiel XVI. Junges Mädchen. Links und rechts H. 2; V. = 1,25. Strabismus convergens concomitans von 45°, also von seltener Stärke. Vorlagerung mit Resektion beider Externi.

Vollkommene und bleibende Heilung des Schielens (nicht nur Korrektion der scheinbaren Richtung der Augen). In der That konstatieren wir, 8 Jahre nach der Operation, so vollkommenes Binokularsehen, dass Hering's Fallversuch tadellos gelingt. Die seitlichen Exkursionen der Augen sind normal, die Konvergenzbreite

$$\left.\begin{matrix} p = 16 \\ r = -2 \end{matrix}\right\rangle 18 \text{ Mw.}$$

Beispiel XVII. 11jähriges Mädchen. Links H. 2; V. = 0,9. Rechts H. 2,5; V. = 0,5.

Strabismus convergens concomitans von 35°. Weder Doppeltsehen noch simultanes Sehen hervorzurufen. Beiderseits Vorlagerung mit beträchtlicher Resektion des Rectus externus.

8 Tage nach der Operation schon nicht nur Parallelstellung der Augen, sondern Beginn der Fusion, so dass sich die Konvergenzbreite mit voller Sicherheit bestimmen lässt. Sie ist:

$$\left.\begin{matrix} p = 11 \\ r = -2 \end{matrix}\right\rangle a = 13 \text{ Mw.}$$

14 Tage nach der Operation werden die beiden Bilder des Stereoskopes gleichzeitig gesehen, aber erst 10 Tage später gab das Mädchen spontan und sicher Tiefenwahrnehmung der entsprechenden Bilder an. Die positive Konvergenz hat in der Folge noch zugenommen, ohne dass die fakultative Divergenz darunter gelitten hätte. Der Strabismus blieb dauernd geheilt.

Man beachte, dass die sehr energische, meist mit beträchtlicher Resektion verbundene Vorlagerung beider Abduktoren, wenn auch den Strabismus convergens vollkommen korrigierend und das Divergenzvermögen oft bis über das normale Maß erhebend, doch die positive Konvergenz in keiner Weise geschädigt hat. Übersteigt dieselbe doch in allen unseren Fällen die normale ganz beträchtlich. Hätte man so hochgradigen Strabismus convergens, wie unsere Beispiele aufweisen, durch die Tenotomie der Interni zu korrigieren versucht, so hätte man die Konvergenz sicher ganz zerstört, später einen Strabismus divergens hervorgerufen, und sich wohl hüten müssen, das Binokularsehen wieder herzustellen, weil sonst zur Entstellung der Patientin auch noch störendes Doppeltsehen hinzugetreten wäre.

Weitere Fälle zu citieren ist wirklich überflüssig. Wir besitzen solche Beobachtungen in Menge, und jedem, der in gleicher Weise vorgeht, werden sie auch nicht fehlen.

§ 99. Was den Strabismus concomitans **divergens** betrifft, so kann, nach dem was wir von dessen Ätiologie und der Wirkungsweise der verschiedenen Muskeloperationen gesagt haben, über den zu dessen Heilung angezeigten chirurgischen Eingriff kaum ein Zweifel bestehen. Bei dieser Form des Schielens haben wir es nicht etwa zu thun mit einem Divergenzkrampf, mit einer Kontraktion der Externi, sondern mit einer Erschlaffung der Konvergenz. Dieselbe geht gewöhnlich soweit, dass nicht nur die Konvergenz völlig aufgehoben, sondern auch die nasale Exkursion auf beiden Augen bei den assoziierten Bewegungen beschränkt ist. Die temporale Exkursion ist oft gar nicht, jedenfalls nie so sehr erweitert, wie die nasale verringert ist. In einem solchen Falle an eine Tenotomie der Externi zu denken, ist gerade so widersinnig, wie bei der Parese der Interni. Die einzig logische Operation bei Strabismus divergens ist in der That die Vorlagerung der Interni.

Nun ist der Strabismus divergens seiner Natur nach viel hartnäckiger als der Strabismus convergens. Der Verlust des Binokularsehens ist dabei oft unwiderruflich, und durch die Akkommodation auf die Konvergenz zu wirken, wie wir dies bei Strabismus convergens (allerdings in umgekehrtem Sinne) thun, können wir beim Strabismus divergens nicht hoffen; hat doch die alltägliche Anspannung der Akkommodation den Patienten nicht verhindert, in bleibende Divergenz zu verfallen. Da uns also keine, oder doch nur sehr schwache Mittel zu Gebote stehen, die in gleichem Sinne wirken wie die Operation, so werden wir derselben von vornherein mehr Effekt geben, als bei der Korrektion des konvergierenden Schielens. Außerdem ist ja nicht von der einfachen Parallelstellung der Augen, sondern von der Möglichkeit des Konvergierens, Wiedereintreten des Binokularsehens, und damit völlige Heilung des Schielens zu erwarten.

Die Erfahrung hat uns aber auch gelehrt, dass wir bei Strabismus divergens, ohne Überkorrektion, ohne Umschwung in Strabismus convergens zu befürchten, beide Interni gleichzeitig so weit wie möglich vorlagern dürfen. In irgendwie schweren Fällen werden wir dieselben sogar durch die Resektion verkürzen und damit die Wirkung der Operation erhöhen.

Schwer heißen wir einmal die Fälle von hochgradiger Ablenkung, sodann aber namentlich auch die, wo das Schielen Jahre lang bestanden, und auf beiden Augen zu bedeutender Einschränkung der Beweglichkeit nach Innen geführt hat, wo ferner, wegen hochgradiger Amblyopie auf einem Auge, oder wegen sehr großem Unterschiede in Sehschärfe und Refraktion zwischen beiden Augen, nicht auf Wiederherstellung des Binokularsehens zu rechnen ist.

Beispiel XVIII. 22jähriges Fräulein. Links as. m. 0,5; V. = 0,9. Rechts M. 1,5 mit as. m. 0,5; V. = 0,9. — Seit der Dentition Strabismus concomitans divergens, der heute 20° erreicht. Kein Binokular-, also auch kein Doppeltsehen, aber gute Exkursionen beider Augen.

Einfache Vorlagerung des Rectus internus auf dem gewöhnlich nicht fixierenden, also abweichenden, linken Auge. Nach 14 Tagen schon Wiederherstellung des Binokularsehens, und zwar so vollkommen, dass Hering's Fallversuch tadellos gelingt. So war denn auch eine genaue Bestimmung der Konvergenzbreite möglich. Dieselbe erweist sich wie folgt:

Fig. 30.

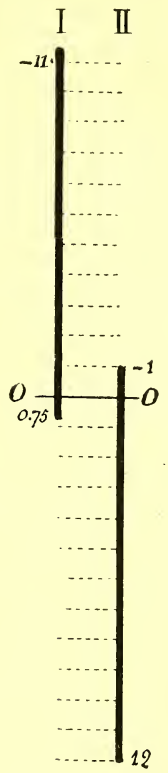

Konvergenzbreite bei Strabismus divergens. I vor, II nach der Vorlagerung beider Interni.

p = an die 20 Mw.
r = — 1,5 Mw., d. h. beiderseits das Normale übersteigend.

Also hat die Vorlagerung eines Adduktors, welcher der Patientin nicht nur den Strabismus divergens korrigierte, sondern ihr ein, das normale sogar übertreffendes Konvergenzvermögen gab, ihre Abduktion oder relative Divergenz in keiner Weise geschädigt, da dieselbe das Normale noch um 0,5 Mw. übertrifft. Das Resultat ist, wie mehrjährige Beobachtung festgestellt hat, ein definitives geblieben. Die Patientin arbeitet binokular mit größter Leichtigkeit.

Was wäre aus ihr geworden, wenn man ihr in gewohnter Weise die beiden Externi tenotomiert, oder auf dem einen Auge die Tenotomie des Externus durch Vorlagerung des Internus verstärkt hätte? — Wäre Binokularsehen eingetreten, dessen Wiederherstellung uns in so vortrefflicher Weise gelungen ist, so hätte sie, wenigstens bei seitlicher Blickrichtung, homonyme, bei Nahesehen aber gekreuzte Doppelbilder gehabt, d. h. an Insufficienz der Konvergenz gelitten.

Beispiel XIX. 15jähriges Mädchen. Links as. m. von 2 D; V = 0,6. Rechts as. m. von 0,75 D; V = 0,8.

Sie benutzt das rechte Auge allein zum Sehen, wobei das linke um 38° nach außen abweicht. Dabei besteht kein Doppeltsehen. Doch hat die Patientin ein Rudiment von Binokularsehen beibehalten. Sie kann nämlich mit größter Anstrengung auf 133 cm binokular fixieren. Das Maximum der Konvergenz (p) entspricht also 0,75 Mw., während das Minimum, der Hälfte der 38° Divergenz gleichkommend, durch — 11,5 Mw. auszudrücken wäre (I Fig. 30)[1]. Die nasale Exkursion (links 44°, rechts 46°) ist auf beiden Augen sichtlich beschränkt.

Wir führen gleichzeitig auf beiden Augen Vorlagerung und Resektion des Rectus internus aus. Der Strabismus ist vollkommen korrigiert und drei Monate nach der Operation finden wir die Konvergenzbreite normal:

$$\left.\begin{matrix} p = & 12 \\ r = - & 1 \end{matrix}\right\} q = 13 \text{ Mw. (II Fig. 30).}$$

1) Die Bedeutung dieser Schemata s. Bd. IV Kap. I, Untersuchungsmethoden, S. 677 sowie folgende Seiten 165 u. 166.

Beispiel XX. 25jähriger Mann. Links M. 3,5; V = 0,6. Rechts E.; V = 0,5. Strabismus divergens concomitans von 18° ohne Doppeltsehen. Die Exkursionen beider Augen nasalwärts beschränkt, temporalwärts normal.

Vorlagerung beider Interni. Nach einer Woche schon vollkommene Korrektion mit simultanem Sehen, das spätere Fusion und stereoskopisches Sehen hoffen lässt. Die Wiederherstellung des Binokularsehens gelingt aber, aus leicht begreiflichen Gründen, um so schwieriger, je älter das Individuum ist.

Es ist denn auch ein weiterer Vorzug der Muskelvorlagerung, die Operation schon bei ganz jungen Kindern zu gestatten. Die Scheu der Augenärzte vor frühzeitigem Operieren des Schielens beruht nur darauf, dass dieselben unter Schieloperationen nur die Tenotomie verstehen, welche ihnen um so schlechtere Resultate giebt, je jünger die Patienten sind.

§ 100. Außer bei Schielen, kann ein chirurgischer Eingriff auch angezeigt sein bei **Insufficienz** der symmetrischen Bewegungen der Augen. Als solche bezeichnen wir die Unzulänglichkeit des Konvergenz-, resp. Divergenzvermögens.

Dieselbe kann nur bei Vorhandensein des Binokularsehens festgestellt werden. Sie besteht in dem Hinausrücken des Nahepunktes, oder in dem Heranrücken des Fernpunktes der Konvergenz. Das Hauptsymptom der Insufficienz ist also das Doppeltsehen, das beim Annähern, resp. beim Entfernen des Fixierobjektes früher eintritt als im Normalzustande. Man kann allerdings auch von einer relativen Insufficienz der Konvergenz sprechen, in Fällen, wo zwar das Konvergenzmaximum dem normalen entspricht, aber für die Erfordernisse einer in ungewöhnlich großer Nähe, oder ungewöhnlich lange fortzusetzenden Arbeit nicht ausreicht.

Wir haben im Kapitel der Untersuchungsmethoden die Konvergenzbreite definiert, die Art und Weise ihrer Bestimmung, ihr normales Verhalten, sowie die zu fortgesetzter Arbeit erforderliche Quote dieser Funktion angegeben. Erinnern wir uns nur daran, dass die Konvergenzbreite (a) normalerweise besteht aus ungefähr 10 Meterwinkeln positiver und 1 Meterwinkel negativer Konvergenz resp. Divergenz, $a = 10 - (-1) = 11$ Mw.

Wir behalten ferner im Auge, dass zu fortgesetzter Arbeit ungefähr zweimal so viel positiver Konvergenz in Reserve bleiben muss, als der Arbeitsdistanz entspricht: Wer auf $\frac{1\text{m}}{3}$, d. h. mit 3 Mw. Konvergenz arbeiten will, muss $2 \times 3 = 6$ Mw. in Reserve behalten, also im ganzen $3 + 6 = 9$ Mw. positiver Konvergenz besitzen. Wer sie nicht hat, muss seine Arbeitsdistanz vergrößern, sich mit abduzierenden Prismen behelfen, oder gleichzeitig beides thun. Dem Herausrücken der Arbeit sowohl als dem Gebrauche von Prismen sind aber sehr enge Grenzen gesteckt. Erleichtern doch, wie wir gezeigt haben, die stärksten als Brillengläser verwendbaren Prismen die Konvergenz um nicht viel mehr als einen Meter-

winkel. Wo die Insufficienz mehr beträgt, was meistenteils der Fall ist, da muss eben die Chirurgie nachhelfen.

Auch hier war man früher sofort wieder mit einer Tenotomie bei der Hand, und doch deutete schon der Name »Insufficienz«, den man diesem Leiden gab, darauf hin, dass man nicht wegnehmen, sondern zusetzen, nicht schwächen, sondern stärken müsse. Allerdings ging man, auch hier wieder ohne richtig zu untersuchen, von der haltlosen Voraussetzung aus, bei Insufficienz der Konvergenz sei die Divergenz pathologisch erhöht, und man dürfe letztere, im Interesse der ersteren, durch die Tenotomie der Externi reduzieren. Umgekehrt opferte man bei der Insufficienz der Divergenz unbesorgt einen Teil der Konvergenz.

Die bedauerlichen Resultate dieses Vorgehens lassen über seine Fehlerhaftigkeit keinen Zweifel. Meistens führt die Tenotomie der Externi in solchen Fällen zu Strabismus convergens mit gleichnamigem Doppeltsehen beim Blick in die Ferne, ohne die Insufficienz der Konvergenz, d. h. die gekreuzte Diplopie beim Sehen in der Nähe zu heben. Die Folgen solch unvorsichtigen Eingreifens sind in diesen Fällen eben deswegen viel schwerer als bei wirklichem Strabismus, weil hier Binokularsehen besteht, und jede unrichtige Einstellung der beiden Augen zu Doppeltsehen führt.

Die Störungen der symmetrischen Bewegungen der Augen können erst dann richtig behandelt werden, wenn man einerseits diese Funktionen, andererseits den Einfluss, den die verschiedenen Operationen auf dieselben ausüben, in rationeller Weise untersucht[1]).

Erinnern wir uns daran, dass die Konvergenzbreite (amplitudo) a ihren Ausdruck findet in dem Unterschiede zwischen dem Maximum (p) und dem Minimum (r) des Konvergenzvermögens:

$$a = p - r.$$

Das Konvergenzmaximum (p) ist umgekehrt proportional der Entfernung des auf der Medianlinie liegenden Konvergenznahepunktes. Wird diese Entfernung mit dem Meter gemessen, so erhält man den entsprechenden Konvergenzgrad für jedes Auge in Meterwinkeln. Z. B. wer gerade noch ein in $\frac{1\text{ m}}{9}$ gelegenes Objekt binokular zu fixieren vermag, ohne in gekreuzte Diplopie (ungenügende Konvergenz) zu verfallen, der hat ein Konvergenzmaximum von 9 Meterwinkeln (Mw.).

So lange die Konvergenz positiv ist, d. h. so lange der binokular fixierte Punkt in endlicher Entfernung vor dem Individuum liegt, wird dieselbe am einfachsten bestimmt mit unserem Dynamometer[2]).

---

1) Den Irrtum, der darin liegt, die Adduktion, resp. Konvergenz, beim Blick in die Ferne mit adduzierenden Prismen messen, oder eine »Insufficienz der Interni«, resp. der Konvergenz, mit Hilfe eines aufwärts brechenden Prismas bestimmen zu wollen, haben wir im Kapitel der Untersuchungsmethoden (S. 672) schon hervorgehoben.

2) Vgl. Bd. IV, Untersuchungsmethoden, S. 670, 673 und Litteratur 50a u. 55.

Das Konvergenzminimum (r) ist umgekehrt proportional der Entfernung des Konvergenzfernpunktes. Wenn, wie im Normalzustande, die Augen ihre Konvergenz nicht nur bis unendlich entspannen, auf 0 reduzieren, d. h. sich parallel stellen, sondern sogar divergieren können, so liegt der Konvergenzfernpunkt hinter dem Kopfe des Individuums, in negativer Entfernung, da, wo sich die divergierenden, rückwärts verlängerten Gesichtslinien schneiden.

Fig. 31.

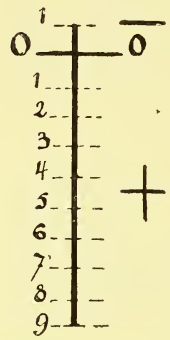

Normale mittlere Konvergenzbreite.

Der Wert r ist dann negativ und wird bestimmt mit abduzierenden Prismen, am besten mit einem Doppelprisma, das wir nach Meterwinkeln eingeteilt haben [1]).

Es sei das Konvergenzminimum (oder Divergenzmaximum) in unserem Beispiele $r = -1$ Mw., so ist die Konvergenzbreite:

$$a = p - r = 9 - (-1) = 10 \text{ Mw.}$$

Dies stellt den Normalzustand dar, denn wenn auch, namentlich bei jungen Leuten, das Maximum der Konvergenz 9 Mw. häufig beträchtlich übersteigt, so dürfen wir diesen Betrag doch noch als normal betrachten.

Wir können die Konvergenzbreite ebenso anschaulich als einfach durch eine in gleiche Teile geteilte vertikale Linie darstellen (Fig. 31). Der Nullpunkt entspricht dem Parallelismus der Gesichtslinien, der darunter gelegene Teil der positiven Konvergenz, der darüber gelegene der negativen Konvergenz oder Divergenz, jeder Teilstrich einem Meterwinkel. Der den Normalzustand darstellende Fall unseres Beispiels würde also in Fig. 31 seinen Ausdruck finden.

Unsere Untersuchungen in dieser Richtung datieren schon von über zwanzig Jahren her. Die ersten einschlägigen Beobachtungen haben wir im Jahre 1886 der Ophthalmologenversammlung in Heidelberg mitgeteilt. Unsere Erfahrung hat sich aber seither bedeutend erweitert. So können wir denn auch mit noch größerem Nachdruck folgende Regeln aufstellen:

Bei Insufficienz der Konvergenz ist die Tenotomie eines oder beider Externi nur dann zulässig, wenn ein bedeutender Überschuss an Divergenz vorhanden ist, $-r$ mehr als ein Meterwinkel beträgt. Selbstverständlich darf durch die Operation nie mehr als der negative Teil der Konvergenz, d. h. eben die Divergenz, geopfert, der Fernpunkt nie innerhalb Unendlich gebracht, r nie positiv werden.

Außerdem ist zu beachten dass, trotz hochgradiger Einbuße an Divergenz, die Konvergenz meist nur mäßig zunimmt. Die Tenotomie der Externi ist also außerdem nur dann angezeigt, wenn die Insufficienz nicht sehr bedeutend ist.

Beispiel XXI. Wir citieren z. B. in der angeführten Arbeit einen 25jährigen Myopen: sein Konvergenzmaximum p war $= 1{,}5$ Mw. (I Fig. 32), also höchst insufficient, das Minimum, resp. die Divergenz $r = -2$ Mw., also doppelt so groß als das Normale.

1) Bd. IV Kap. I, Untersuchungsmethoden, S. 676.

Durch die Tenotomie eines Externus wurde sein $r = +4$ (II Fig. 32), d. h. um 6 Mw. verringert, sein Punctum remotum, von $\frac{1\text{ m}}{2}$ negativ, auf $\frac{1\text{ m}}{4}$ positiv hereingerückt, mit anderen Worten ein Strabismus convergens geschaffen, der dem Patienten nicht gestattete, über 25 cm hinaus einfach zu sehen. Trotzdem war sein Konvergenzmaximum nicht mehr als auf 7 Mw. angewachsen, hatte nur 7 — 1,5 = 5,5 Mw. gewonnen und war also noch insufficient.

Nach und nach verlor sich allerdings der Strabismus convergens wieder, der Patient konnte seine Augen wieder parallel stellen, aber nicht mehr divergieren, da sein r gerade 0 blieb. Damit rückte aber auch sein Punctum proximum wieder hinaus, p wurde 2,5 Mw. (III Fig. 32), blieb also höchst insufficient. Diese 2,5 Mw. stellten außerdem, da $r = 0$, die ganze Konvergenzbreite des Mannes dar. Er hatte also durch die Tenotomie 1 Mw. dieser Funktion verloren.

Fig. 32.

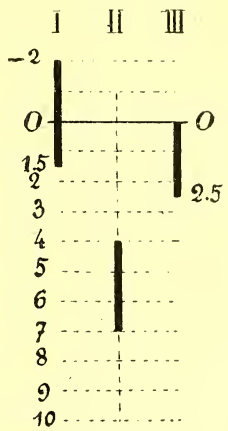

Konvergenzbreite bei Insufficienz des Konvergenzvermögens.
I vor, II bald nach, III längere Zeit nach der Tenotomie eines Externus.

Fig. 33.

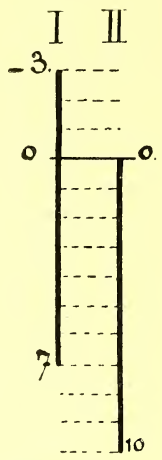

Konvergenzbreite bei Insufficienz.
I vor, II nach der Tenotomie eines Externus.

Die Tenotomie eines Externus hat nun allerdings nicht immer so traurige Folgen. Es kann wohl vorkommen, dass man mehr an Konvergenz gewinnt, als die Einbuße an Divergenz beträgt. In anderen Fällen heben sich Verlust und Gewinnst gerade auf.

Beispiel XXII. Junges Mädchen, an Insufficienz der Konvergenz leidend.

$$\left.\begin{matrix} p = 7 \\ r = -3 \end{matrix}\right\} a = 10 \text{ Mw. (I Fig. 33).}$$

Durch eine sehr vorsichtige Tenotomie opferten wir gerade die 3 Mw. Divergenz und erhöhten mit systematischen Übungen die Konvergenz auf 10 Mw.:

$$\left.\begin{matrix} p = 10 \\ r = 0 \end{matrix}\right\} a = 10 \text{ Mw. (II Fig. 33).}$$

Es lässt sich aber nicht verkennen, dass solche Fälle der Gefahr des Strabismus convergens, und trotzdem ungenügender Korrektion, sehr nahe stehen. Wir müssen also die Tenotomie auf die Fälle beschränken, wo bei mäßiger Insufficienz, ein bedeutender Uberschuss an Divergenz vorhanden ist.

Viel günstiger gestalten sich die Verhältnisse bei der Vorlagerung eines Internus. Da verlieren wir nämlich nichts an Divergenz und gewinnen viel, meist sehr viel an Konvergenz. Fälle, wie der in unserer ersten Arbeit

citierte der jungen Nonne, sind uns, dank der bedeutenden Verbesserung unseres Operationsverfahrens, seither nicht mehr vorgekommen. Meist haben wir uns an Resultaten zu erfreuen, wie das S. 678 der Untersuchungsmethoden angeführte; nur ist da ein kleiner Irrtum in der Figur mit untergelaufen. Er sei deshalb in Kürze richtig wiedergegeben.

Beispiel XXIII. Ein 13jähriger Amerikaner hatte, wegen hartnäckiger Asthenopie, schon seit 3 Jahren seine Studien unterbrechen müssen. Die optische und allgemeine Behandlung der tüchtigsten unserer transatlantischen Kollegen war fruchtlos geblieben. Einer derselben wies den Patienten im Jahre 1886 an mich. Ich fand: Links M. 1,25; V = 0,7. Rechts E.; V = 1. Die Konvergenzbreite, durch die Linie I (Fig. 34) dargestellt, drückt sich in folgenden Zahlen aus:

Fig. 34.



Konvergenzbreite bei Insufficienz.
I vor, II nach der Vorlagerung eines Internus.

$$\left.\begin{matrix} p = & 3{,}25 \\ r = & -2{,}3 \end{matrix}\right\} a = 5{,}5 \text{ Mw.}$$

Die einfache, aber bis nahe an die Hornhaut geführte Vorlagerung eines Internus brachte die positive Konvergenz bis über 20 Mw., d. h. bis weit über das Normale, und zwar ohne irgend welchen Schaden für den negativen Teil der Konvergenzbreite (oder fakultative Divergenz), welche mit — 2 Mw. den normalen Betrag um das Doppelte übertraf (II Fig. 34). Wie oben gesagt, konnte der Patient sofort seine Studien wieder aufnehmen. Er ist ein tüchtiger Advokat geworden, den ich nach mehreren Jahren bei ihm zu Hause wieder zu untersuchen Gelegenheit hatte. Das außergewöhnliche Konvergenz- wie Divergenzvermögen hatte sich unverändert erhalten.

Fig. 35.

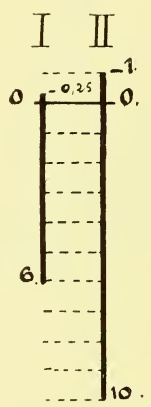

Konvergenzbreite bei Insufficienz.
I vor, II nach Vorlagerung eines Internus.

Beispiel XXIV. 17jähriges Mädchen, an Insufficienz der Konvergenz und daraus resultierender Asthenopie leidend. Links H. 1,5 mit as. h. 0,5; V = 0,8. Rechts H. 1; V = 1. Außergewöhnlich großer Abstand zwischen beiden Augen: Basallinie = 70 mm.

$$\left.\begin{matrix} p = & 6 \\ r = & -0{,}25 \end{matrix}\right\} a = 6{,}25 \text{ Mw. (I Fig. 35).}$$

Mäßige Vorlagerung eines Internus. — 11 Tage nach der Operation sowie 5 Monate später:

$$\left.\begin{matrix} p = & 10 \\ r = & -1 \end{matrix}\right\} a = 11 \text{ Mw. (II Fig. 35).}$$

Die Asthenopie blieb vollständig gehoben.

Obschon die Vorlagerung eines Adduktors die Konvergenz bis über das Normale brachte, war doch die Abduktion nicht nur nicht beschränkt, sondern sie zeigte sich nach der Operation sogar noch ausgedehnter als vorher.

Eine auch noch so leichte Tenotomie eines Externus hätte in diesem Falle nicht nur die außergewöhnlich schwache Abduktion aufgehoben, sondern Strabismus convergens hervorgerufen.

Beispiel XXV. 13jähriges Mädchen. — Links wie rechts H. 0,5; V = 1.

$$\left.\begin{matrix} p = & 4{,}5 \\ r = & -3 \end{matrix}\right\} a = 7{,}5 \text{ Mw. (I Fig. 36).}$$

Vorlagerung eines Internus. Einige Wochen später:

$$\left.\begin{matrix} p = & 12 \\ r = & -3 \end{matrix}\right\} a = 15 \text{ Mw. (II Fig. 36).}$$

Also bedeutender Gewinn an Konvergenz ohne Verlust an Divergenz. Binokulare mühelose Arbeit in der Nähe.

Fig. 36.

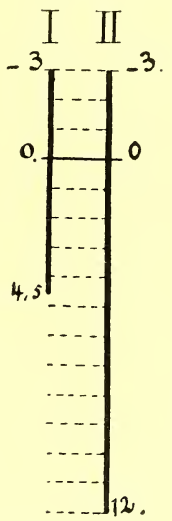

Konvergenzbreite bei Insufficienz.
I vor, II nach Vorlagerung eines Internus.

Fig. 37.

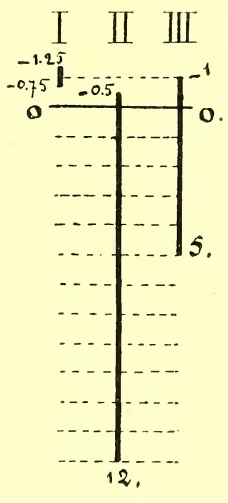

Konvergenzbreite bei Insufficienz.
I vor, II und III nach Vorlagerung eines Internus.

Beispiel XXVI. Wie verschieden der Effekt ein und derselben Operation in verschiedenen Fällen sein kann, beweist folgende Beobachtung. — 60jähriges, sehr gelehrtes, vielgereistes, neuropathisches Fräulein, seit 10 Jahren an motorischer Asthenopie, d. h. Insufficienz des Konvergenzvermögens, mit sehr störender gekreuzter Diplopie leidend:

$$\left.\begin{matrix} p = -0{,}75, \text{ oft auch } 0 \\ r = -1{,}25 \end{matrix}\right\} \text{ also}$$

$a = 0{,}5$ bis $1{,}25$ Mw. (I Fig. 37).

Mit anderen Worten: die ganze Konvergenzbreite ist negativ; Patientin kann nicht eigentlich konvergieren, nur weniger oder mehr divergieren.

Nach der Vorlagerung eines Internus, der ganz nahe am Hornhautrande anheilt, gestaltet sich die Konvergenzbreite äußerst günstig:

$$\left.\begin{matrix} p = & 12 \\ r = & -0{,}5 \end{matrix}\right\} a = 12{,}5 \text{ Mw. (II Fig. 37).}$$

Die Patientin ist sehr zufrieden, kann wieder arbeiten (was sie sofort im Übermaße betreibt) und erklärt spontan, sie habe sich noch nie von der Tiefendimension der fixierten Gegenstände so vollkommen Rechenschaft gegeben, wie jetzt. Nach einigen Monaten jedoch verfällt sie wieder in Asthenopie. In der That war das Maximum der Konvergenz von 12 auf 5 Mw. zurückgegangen (III Fig. 37); genügte also zu fortgesetzter Arbeit nicht mehr. Die fakultative Divergenz war normal: $r = -1$.

Da der vorgelagerte Muskel seinen Ansatz nicht geändert hat, so liegt die Ursache des Wiederauftretens der Asthenopie jedenfalls in einer Abschwächung

der Innervation. Die Vorlagerung des Internus auf dem anderen Auge wird derselben sicher ein genügend starkes Instrument an die Hand geben, um die Konvergenz bleibend bis auf das erforderliche Maß zu bringen, ohne die Divergenz zu schädigen.

Beispiel XXVII. Ein junger Kollege, auf beiden Augen hochgradig myopisch und astigmatisch. Mit den korrigierenden Gläsern wird V links = 0,7, rechts = 0,8.

Er soll wegen Insufficienz des Konvergenzvermögens auf beiden Augen die Tenotomie des Externus erlitten haben. Dieselbe ist jedenfalls sehr vorsichtig, auf dem linken Auge wahrscheinlich — und glücklicherweise — nur unvollständig ausgeführt worden, denn die Exkursionen zeigen sich nur auf dem rechten Auge temporalwärts eingeschränkt (43°), auch ist noch eine gute Abduktion ($r = -1{,}25$ Mw.) vorhanden, während, trotz der Tenotomie eines Abduktors, die Konvergenz (p) nur 3 Mw. erreicht (I Fig. 38).

Fig. 38.

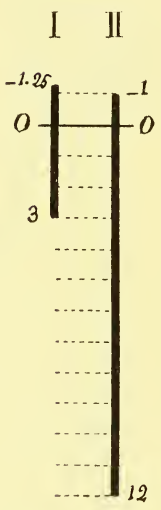

Konvergenzbreite bei Insufficienz.
I vor, II nach Vorlagerung eines Internus.

Fig. 39.

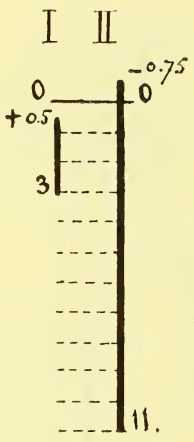

Konvergenzbreite bei Insufficienz.
I nach der Tenotomie eines Externus, II nach Wiederansetzung dieses Externus an seine normale Stelle, und Vorlagerung eines Internus.

Vorlagerung des Rectus internus des linken Auges bis an den Hornhautrand. Vor der Entfernung der Faden: Konvergenz mit homonymer Diplopie von 3°. Hierauf normale Richtung der Augen und vollkommene Konvergenzbreite (II Fig. 38):

$$\left.\begin{matrix} p = 12 \\ r = -1 \end{matrix}\right\} a = 13 \text{ Mw.}$$

Links wie rechts Projektion richtig. Insufficienz und Asthenopie dauernd geheilt.

Beispiel XXVIII. Eine zur Kenntnis des Effektes von Tenotomie und Vorlagerung ganz besonders lehrreiche Beobachtung ist folgende. Eine ungefähr 50 jährige Frau konsultierte mich wegen heftiger Asthenopie. Ich finde: Links M. 8; V = 1. Rechts M. 8 mit as. m. 1,5; V = 1:

$$\left.\begin{matrix} p = 3 \\ r = +0{,}5 \end{matrix}\right\} a = 2{,}5 \text{ Mw. (I Fig. 39).}$$

Konvergenz wie Divergenz sind also insufficient: beim Sehen in die Nähe hat die Patientin gekreuzte, beim Sehen in die Ferne gleichnamige Doppelbilder.

Die temporale Exkursion des linken Auges beträgt 55°, die des rechten nur 35°. Man musste also an eine Parese des äußeren Geraden des rechten Auges denken. Bei näherer Besichtigung, und auf Befragen der Patientin, stellte sich aber heraus, dass sie, eben zur Heilung ihrer Insufficienz, die Tenotomie dieses Rectus externus erlitten hatte.

Diese Operation hat also auch hier wiederum genau die Wirkung einer Muskellähmung gehabt: Beschränkung der Beweglichkeit, Doppelbilder u. s. w., und was in diesem Falle ganz besonders zu bemerken ist, sie hat, obschon die fakultative Divergenz mehr als aufhebend, die Konvergenz doch im höchsten Grade insufficient gelassen.

Als ich der durch diese Operation so sehr geschädigten Patientin von einer weiteren, viel tiefer greifenden Operation sprach, wollte sie begreiflicherweise nicht gleich darauf eingehen, erlaubte mir schließlich aber doch, die Vorlagerung ihres tenotomierten Externus auf dem rechten, und gleichzeitig die bis zum Hornhautrande geführte Vorlagerung des Internus auf dem linken Auge vorzunehmen. Das Resultat war ein ganz ausgezeichnetes und ist es seit 9 Jahren geblieben:

$$\left.\begin{matrix} p = 11 \\ r = -0{,}75 \end{matrix}\right\} a = 11{,}75 \text{ Mw.} \quad \text{(II Fig. 39).}$$

Die Konvergenzbreite dieser Myopin ist also vollkommen normal und ihre binokulare Arbeitsfähigkeit dauernd hergestellt.

§ 101. Die Insufficienz der Divergenz lässt sich, wie die der Konvergenz, mit unserem Dynamometer bestimmen. So lange der Fernpunkt der Konvergenz über Unendlich hinausliegt, r negativ ist und wenigstens — 0,25 Mw. beträgt, treten selten Beschwerden ein, die auf ein ungenügendes Divergenzvermögen zurückzuführen wären und einen chirurgischen Eingriff verlangten. Dies ist schon eher der Fall, wenn der Fernpunkt in Unendlich liegt, die Gesichtslinien gerade noch parallel gestellt werden, aber nicht mehr divergieren können, $r = 0$ ist. Liegt aber der Konvergenzfernpunkt vor dem Kopfe, ist r positiv, da ist, jenseits des Fernpunktes, schon Strabismus convergens mit homonymer Diplopie vorhanden. Derselbe muss selbstverständlich nach denselben Prinzipien behandelt werden, wie der oben besprochene Strabismus convergens. Nie werden wir uns verleiten lassen, die für die Arbeit so hochwichtige Funktion der positiven Konvergenz durch die Tenotomie einer oder beider Interni zu schwächen.

Diese Operation würde gerade in diesen Fällen, wo ja vollkommenes Binokularsehen besteht, noch viel bedauerlichere Folgen haben, als beim Strabismus convergens. Wir werden auch hier wieder der schwachen, der insufficienten Funktion mittelst der Vorlagerung oder der Faltung einer oder beider Externi zu Hilfe kommen, und so niemals die positive Konvergenz gefährden.

Ob die sehr vorsichtige Tenotomie (ohne Rücklagerung) eines Internus in Fällen gestattet ist, wo nur geringe Insufficienz der Divergenz besteht und die Konvergenz die Norm bedeutend übersteigt, z. B. 15 Mw. und mehr beträgt, wagen wir nicht zu entscheiden. Solche Fälle sind zweifellos sehr selten und, da wir mit prismatischen Gläsern die Konvergenz um einen vollen Meterwinkel zu modifizieren im stande sind, so dürfte eine so

geringe Insufficienz der Divergenz auf unblutigem, optischem Wege zu heben sein.

§ 102. Man wird vielleicht bemerken, wir haben bisher nur im allgemeinen von Tenotomie, von Rücklagerung, von Vorlagerung mit oder ohne Resektion des Muskels gesprochen, deren Indikationen zwar auseinandergesetzt, es aber unterlassen, anzugeben, wie diese Operationen in jedem Falle zu dosieren seien. Vergegenwärtigt man sich aber die unendliche Mannigfaltigkeit der Umstände, unter welchen sich z. B. ein Schielfall darbieten kann: Alter des Individuums, Dauer des Leidens, Struktur, Kraft, Innervation der Muskeln, Fusionsfähigkeit der Augen, u. s. f.; bedenkt man andererseits, dass es nicht in unserer Macht liegt, einem selbst mit Nähten festgehaltenen Muskel genau den Ort anzuweisen, wo er sich ansetzen soll, so begreift man, dass Regeln zur Dosierung der Schieloperationen aufzustellen eine Unmöglichkeit ist. Alle derartigen Versuche sind denn auch als verfehlt anzusehen (136).

Wir haben s. Z. wie andere versucht, auch nur den Effekt der Tenotomie im allgemeinen anzugeben. Die Erfahrung hat uns aber bald bewiesen, dass dies ein eitles Unterfangen sei, da die Wirkung dieser wenn auch noch so einfachen Operation eben von zu viel Nebenumständen abhängt. — Die Regeln, die A. v. Graefe in seiner klassischen Arbeit angiebt (19), führen sogar an der Hand der einfachen Rechnung vielfach ad absurdum. Man reduziere nur die Linien und Millimeter, von denen er spricht, auf Winkelgrade.

In der That sind die Funktionsstörungen, deretwegen wir unsere Muskeloperationen vornehmen, eben keine einfachen mechanischen Probleme. Ein und dasselbe Verfahren, mit genau dem gleichen chirurgischen Resultate, kann in verschiedenen Fällen einen ganz verschiedenen Einfluss auf die Augenbewegungen ausüben. Dieselbe Vorlagerung eines Rectus internus z. B., welche im Falle XVIII einen wirklichen Strabismus divergens heilte, Binokularsehen, und vollkommenes Konvergenzvermögen dauernd herstellte, genügte in Fall XXVI, trotz vorhandenen Binokularsehens, nicht, um die Insufficienz des Konvergenzvermögens zu heben. — Wie erklärt sich dieser scheinbare Widerspruch? — Einfach dadurch, dass im ersten Falle die Innervationscentren die ihnen durch die Operation dargebotenen günstigen Muskelverhältnisse energisch benutzten, während im letzteren die schwach innervierte Konvergenz, trotz des vorteilhaften Ansatzes eines Adduktors, doch nicht bis zu dem erforderlichen Maße anwuchs.

Ähnliches finden wir beim concomitierenden Schielen: Der Ablenkungswinkel, die Blickfelder, die Dauer des Leidens, das Alter des Patienten, die Refraktion und Sehschärfe der Augen, die Aussicht auf Wiederherstellung

des Binokularsehens, all diese und noch viele andere Momente sind höchst wichtig, ja unerlässlich zu kennen, um unsere therapeutischen Eingriffe zu leiten und deren Prognose zu stellen. Sie genügen aber doch nicht, um genau vorauszusehen, bis zu welchem Grade die Natur unsere Hilfe verwerten werde.

Was also das Dosieren unserer Operationen an den Augenmuskeln betrifft, so können wir nur ganz allgemein sagen, dass wir uns eine Tenotomie gestatten, und zwar immer nur eine sehr schonende, höchstens wenn, bei geringer Insufficienz der Konvergenz, ein bedeutender Überschuss an Divergenz vorhanden ist, und umgekehrt, wenn ein starker Überschuss an Konvergenz ohne Schaden für diese Funktion geopfert werden kann. Ferner in Fällen von geringgradigem Höherstehen eines Auges, wo eine leichte Tenotomie eines Rectus superior die Augen auf das gleiche Niveau bringen kann.

Da wir die Tenotomie stets sehr schonend ausführen (kleine, dem Muskel parallele Conjunctivalwunde, kein Loslösen des Muskels von seiner Umgebung), so kommen wir kaum je in die Lage, »beschränkende Suturen« u. dgl. anzuwenden.

Die Vorlagerung der Kapsel mit Faltung des Muskels mag angezeigt sein bei Insufficienz und ganz leichten Graden von Schielen.

Bei der Muskelvorlagerung bringen wir den Muskel immer dem Hornhautrande möglichst nahe, sicher, dass uns die einfache, auf einem Auge allein ausgeführte Operation, selbst in Fällen von einfacher Insufficienz, von periodischem Schielen, oder leichten Graden von Parese, keiner unliebsamen Überkorrektion aussetzt.

Ist wirklicher Strabismus concomitans vorhanden, so nehmen wir die Operation sofort auf beiden Augen vor. Je nach der Schwere des Falles, verstärken wir ihre Wirkung durch die Resektion eines kleineren oder größeren Stückes des Muskelendes.

Die Wirkung aller Muskeloperationen kann aber, wie wir gesehen haben, durch nicht chirurgische Mittel noch wesentlich beeinflusst werden: Unterdrückung der Akkommodation (Mydriatica und Konvexgläser) und Fernehalten des Impulses zur Konvergenz (Verschluss beider Augen) erhöhen den Erfolg der zur Bekämpfung eines Übermaßes an Konvergenz ausgeführten Operationen. Umgekehrt thut das Sehen in der Nähe dem Erfolge dieser Operation bedeutenden Eintrag, während es den eines zur Hebung übermäßiger Divergenz vorgenommenen Eingriffes begünstigt. — So können auch Übungen der Blickrichtung nach unten oder oben den Effekt der an Senkern oder Hebern vorgenommenen Operationen verstärken.

Günstiger aber als alle Bewegungsübungen wirkt die Wiederherstellung des Binokularsehens, denn dann übernehmen die Centren selbst die Regulierung der Augenbewegungen und somit die Vollendung des Operationserfolges.

§ 103. Die Nachbehandlung hat denn auch bei den Muskeloperationen eine sehr hohe, heutigentages noch viel zu wenig erkannte Bedeutung. Einen Patienten auch nur nach einer einfachen Tenotomie mit verbundenem (oder, wie wir das gesehen haben, gar mit unverbundenem) Auge nach Hause gehen zu lassen, ist ein mehr als unkluges Verfahren. Abgesehen von der Gefahr der Wundinfektion haben wir so die erwähnten, auf den Erfolg der Operation wirkenden Einflüsse nicht in der Hand.

Bei jeglicher Vorlagerung verlangt schon die Anheilung der Kapsel oder des Muskels an der gewünschten Stelle möglichste Unbeweglichkeit des Auges. Ist aber ein Auge operiert und das andere frei, so macht das erstere eben die Bewegungen des letzteren mit, und der Erfolg unserer Operation wird in hohem Maße beeinträchtigt.

In der That ist, bei auch nur einseitiger Vorlagerung, ein binokularer Verband und möglichste Ruhe des Patienten (Bettlage, wenig Besuche) unerlässlich bis zu vollständiger Anheilung des Muskels; am besten während mindestens fünf Tagen. Dann können Patienten, welche wegen Strabismus divergens operiert worden sind, sofort ihre Konvergenzübungen beginnen. An Strabismus convergens Operierte dagegen lassen wir lieber noch einen, ja zwei Tage länger unter dem heilsamen Einflusse der Dunkelheit, und halten später möglichst lange noch jede Versuchung zum Konvergieren von ihnen fern, fahren mit dem Gebrauche von Atropin fort, und versehen sie mit Brillen, die sie beim Sehen in die Ferne wie in die Nähe der Notwendigkeit des Akkommodierens entheben. Dies geschieht so lange, bis jede Tendenz zu konvergierendem Schielen geschwunden ist. Dass, bei jeder Form des Schielens, gleichzeitig die Übungen zur Wiederherstellung des Binokularsehens gemacht werden, versteht sich von selbst.

Berücksichtigen wir alle die Momente, welche die Schwere eines Falles bedingen, d. h. welche sich unseren heilenden Bestrebungen entgegenstellen, und benutzen wir jene, die uns, umgekehrt, dabei hilfreich werden können, schaffen wir uns, ohne vorgefasste Meinung, aus unserer eigenen Beobachtung eine eigene Erfahrung und handeln danach, so thut die Natur den Rest und krönt unser notwendigerweise unvollkommenes Werk mit vollem Erfolge: In der That heilt ja die Chirurgie allein nicht, sie korrigiert auch nur annähernd die Bewegungsfehler der Augen. Sie kommt nur dem motorischen Organismus insofern zu Hilfe, als sie dessen Werkzeuge, die Muskeln, dem Einflusse der Innervation günstiger lagert. Das Werk der Chirurgie bedarf aber der Ergänzung durch die Centren, die dasselbe in oft erstaunenswert glücklicher Weise zu verwerten wissen. Wollten wir, wie dies so oft geschehen, eine Muskelrück-, oder Vorlagerung nach Bruchteilen einer Linie oder eines Millimeters dosieren, jedem einzelnen Muskel, bei den so komplexen Bewegungen der Augen, seinen Anteil zuschreiben, so dürfte man mit Recht von uns sagen, »wir spinnen

Hirngespinste und treiben viele Künste und kommen weiter von dem Ziel«.

Sollte man uns fragen, ob wir mit unseren Prinzipien stets vollkommene Erfolge erzielen, so stehen wir durchaus nicht an, zu bekennen, dass dies noch oft genug nicht der Fall ist. Einmal sind diese Prinzipien, zum Teile wenigstens, noch neu, und die Operationsmethoden glücklicherweise noch mancher Verbesserungen fähig. Sodann haben wir noch viel zu häufig mit den durch den bisherigen Operationsmodus selbst unterhaltenen Vorurteilen der Patienten zu kämpfen. In dem guten Glauben, bei der Schieloperation handle es sich einfach um die »Durchschneidung eines kleinen Nerven«, worauf sie wieder nach Hause, an ihre Arbeit, zu ihrem Vergnügen gehen können, nehmen sie eine vernünftige Behandlung häufig nur mit Widerstreben an. Endlich wird es ja immer Fälle geben, die ihrer Natur nach keine vollständige Heilung zulassen. Nichtsdestoweniger haben wir aber unvergleichlich viel bessere Resultate erhalten als früher, da wir noch befangen waren in den Irrtümern unserer Meister, denen wir sonst so vieles verdanken, und schulgemäß operierten[1]).

Jedenfalls aber sind wir mit der von jeder Hypothese freien Untersuchung der Funktionen des Bewegungsapparates vor und nach den verschiedenen chirurgischen Eingriffen auf dem richtigen Wege. So allein gewinnen wir einen Einblick in das Leiden, das wir heilen wollen, in die Wirkung der dagegen anzuwendenden Mittel. Alle die bisher angenommenen Theorien der Muskeloperationen, alle die mehr oder weniger mathematisch und mechanisch aussehenden, anatomisch mehr oder weniger richtigen Hypothesen, Zeichnungen, Phantome, die zu deren Demonstration dienen sollen, haben doch nur insofern einen Wert, als sie sich dem Experimente am Lebenden gegenüber als richtig erweisen. Warum also nicht mit dem Experimente beginnen? Warum Theorien ersinnen, Hypothesen aufbauen, während wir doch täglich Gelegenheit haben, alles, was dieselben erklären sollen, an dem zugänglichsten aller Organe, in positivster, unumstößlichster Weise zu erfahren?

Dies ist der Weg, den wir eingeschlagen haben. Wir haben, ohne irgendwelche Voraussetzungen, die Exkursionen der Augen, ihre symmetrischen Bewegungen, bei Strabismus den Schielwinkel, die Projektion u. s. w., vor und nach der Operation untersucht, und daraus die Wirkung derselben abgeleitet. Unsere schematischen Figuren bilden denn auch nicht etwa die Grundlage unserer Auseinandersetzungen, sondern nur Versuche, gefundene Thatsachen zu erklären. Sollten sie sich als unzulänglich oder unrichtig

1) Wir haben die verschiedenen Phasen, die wir mit unseren Operationsmethoden durchgemacht haben, zum Teil niedergelegt in den Archives d'opht. (1895, S. 144 u. 721; 1896, S. 401) in der Absicht, unseren Kollegen Arbeit und Enttäuschungen zu ersparen.

erweisen, so würden die Thatsachen doch zu Rechte bestehen, die daraus gezogenen Schlüsse doch Geltung behalten.

Fahren wir in dieser Weise fort, verbessern wir, an der Hand genauer Untersuchung, die Operationstechnik, machen wir uns mit Geduld, Gewissenhaftigkeit und Einsicht namentlich die Orthopädie zur Wiederherstellung des Binokularsehens zu Nutze, so werden wir in der Behandlung der motorischen Leiden der Augen Erfolge erzielen, wie sie unsere Vorgänger nie geträumt haben.

Technik der Operationen an den Augenmuskeln und der Tenonschen Kapsel.

§ 104. Wie gesagt, sind die Operationen an den Augenmuskeln und ihren Adnexen in zwei, ihrer Wirkung nach entgegengesetzte Gruppen zu teilen.

Zu der **ersten** Gruppe gehören die Operationen, die durch Rücklagerung des Sehnenansatzes eines Muskels, durch Verlängerung des Muskels, oder durch Entspannung, resp. Verlängerung seiner seitlichen Verbindungen mit dem Augapfel, seine Wirkung auf die Drehung desselben verringern.

Es sind dies die Tenotomie, die Muskelverlängerung und die Kapsellösung (Débridement capsulaire).

Zur **zweiten** Gruppe gehören die Operationen, die durch Vorlagerung des Sehnenansatzes, durch Verkürzung oder Faltung des Muskels, seiner Kapsel und Bindenflügel, seine Wirkung auf die Drehung des Augapfels erhöhen.

Dazu gehören die Muskelvorlagerung, die Muskelresektion, die Muskelfaltung und die Kapselvorlagerung.

Allgemeines.

§ 105. Die Vorbereitungen zu den Operationen an den Augenmuskeln sind die von der bei allen Augenoperationen im Speciellen gebotenen Asepsis und Antisepsis überhaupt. Besondere Rücksicht erfordert die Sterilisation der Fäden, die bei diesen Operationen häufig gebraucht werden und mehrere Tage im Auge liegen bleiben müssen.

Zur Anästhesie genügt in den meisten Fällen lokale Anästhesie mit Cocain (2 bis 5 %), oder subconjunctivale Cocaininjektionen. Zur Unterstützung der Cocainwirkung und zur Verminderung der Blutung, haben sich in neuerer Zeit die Nebennierenpräparate, insonderheit das von Parke, Davis & Co. in New York in den Handel gebrachte Adrenalin, sehr bewährt. Man tropft dasselbe neben dem Cocain ein, oder mischt einige Tropfen desselben der Cocainlösung zur Injektion bei. Zur Tenotomie bei

besonders ungebärdigen Kindern, oder übermäßig ängstlichen Personen, ist eine kurze Narkose mit Chloräthyl empfehlenswert.

Die Vornähung erfordert bei Kindern und sehr unruhigen Patienten Äther- oder Chloroformnarkose; bei vernünftigen Leuten genügt Cocain vollständig.

Der Patient liegt zur Operation am besten auf dem Operationstisch, der Kopf etwas erhöht und eventuell von einem Gehilfen fixiert.

Die Stellung des Operateurs zum Patienten ist zu sehr Sache der Gewohnheit und individuellen Übung, als dass sich darüber Vorschriften geben ließen.

Die zu den Augenmuskeloperationen nötigen Instrumente sind:

Zwei Sperrlidhalter; einer, dessen Feder über die Nase gebogen ist zum Operieren am Rectus externus, ein anderer mit über die Schläfe gebogener Feder zum Operieren am Internus. Bei der Operation an einem Vertikalmotoren kann man sich nach Belieben des einen oder des anderen bedienen:

a) eine gewöhnliche Fixationspincette ohne Schloss;

b) eine chirurgische Pincette, mit nach unserer Angabe schiefgestellten Zähnen, die, überall sehr zweckmäßig, für Muskeloperationen ganz besonders geeignet ist (Fig. 40). In der That wird eine Pincette selten

Fig. 40.

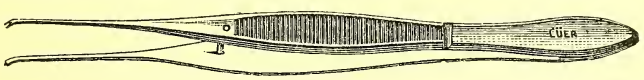

3/4 nat. Größe.

senkrecht zum Bulbus angesetzt. Dann stehen deren Zähne aber schief zu dem zu ergreifenden Gewebe und fassen schlecht. Bei unserer Pincette dagegen kommen die Zähne, gerade bei der Schiefstellung des Instrumentes, senkrecht zum Bulbus zu stehen und fassen trefflich. Besonders vorteilhaft erweist sich diese kleine Modifikation der Pincette, wenn dieselbe zum Ergreifen des Muskels in eine Conjunctivalwunde eingeführt wird, sei es, dass derselbe noch am Bulbus sitzt, sei es, dass er, davon losgelöst, sich zurückgezogen hat, wobei dann die Pincette mit aufwärts gerichteten Zähnen eingeführt wird;

c) eine Pincette mit drei scharfen, sich überkreuzenden Zähnen (Fig. 41). Dieselbe leistet vorzügliche Dienste, wenn es sich darum handelt, behufs Einführung des Muskelhakens, am Rande der Muskelinsertion, ein Knopfloch zu schneiden. Da eine gewöhnliche Pincette nur das oberflächliche Gewebe fasst, das über dem Muskel sehr verschieblich ist, so muss der Einschnitt meist mehrmals wiederholt werden, ehe man wirklich auf

den Muskel gelangt. Die scharfen Zähne unserer Pincette dringen gleich bis auf die Sklera ein, so dass sich mit einem Scherenschlage die Gesamtheit der Gewebe durchschneiden lässt;

Fig. 41.



d) zwei abgeflachte mittelgroße Schielhaken, einer mit geknöpftem, ein zweiter mit etwas zugespitztem Ende (Fig. 50). Specielle zur Vorlagerung angegebene Doppelschielhaken und Pincetten werden wir an geeigneter Stelle erwähnen;

e) eine leicht gekrümmte Schere mit abgestumpften Spitzen;

Fig. 42.



f) eine ebensolche Rabenschnabelschere (Fig. 42);

g) zwei Nadelhalter, wie in Fig. 43 abgebildet, die wir besonders empfehlen können, schwarze und weiße Seide, mehrere Nadeln, am besten am stumpfen Ende gespalten, zur leichteren Einführung der Faden.

Fig. 43.



2/3 nat. Größe.

I. Die Rücklagerung eines Augenmuskels.

§ 106. Strohmeier (1) scheint der erste gewesen zu sein, welcher im Jahre 1839 die Durchschneidung eines Augenmuskels an der Leiche ausführte. Am Lebenden wurde diese Operation noch im selben Jahre fast zu gleicher Zeit von Dieffenbach (2, 3, 7) und Jules Guérin (4) ausgeführt[1]).

Bonnet (10, 11, 13) in Lyon machte dann genaue Untersuchungen über das Verhalten der Muskelsehne zur Tenonschen Kapsel. Lucien Boyer (8)

1) Nach A. Graefe (Bd. VIII Kap. IX S. 171) soll Pauli, noch vor J. Guérin und Dieffenbach, eine allerdings ganz besonders verfehlte Myotomie am Lebenden vorgenommen haben.

und Ruete (9) wiesen am Tierexperimente nach, dass, nach seiner Lostrennung vom Bulbus, der Muskel weiter hinten an der Sklera wieder anheile.

Dieffenbach's ursprüngliche Operation war eine Myotomie, d. h. eine Durchschneidung des Muskels. Sein Schüler Boehm (15) betonte nach ihm die Wichtigkeit, nicht den Muskel zu durchschneiden, sondern die Sehne dicht an der Sklera abzulösen. Die ersten Muskelrücklagerungen gaben jedoch meist üble Resultate. Bei Strabismus convergens am Rectus internus ausgeführt, verwandelten sie häufig das Auge in ein nach außen schielendes Glotzauge, mit starker Beschränkung oder völliger Aufhebung

Fig. 44.

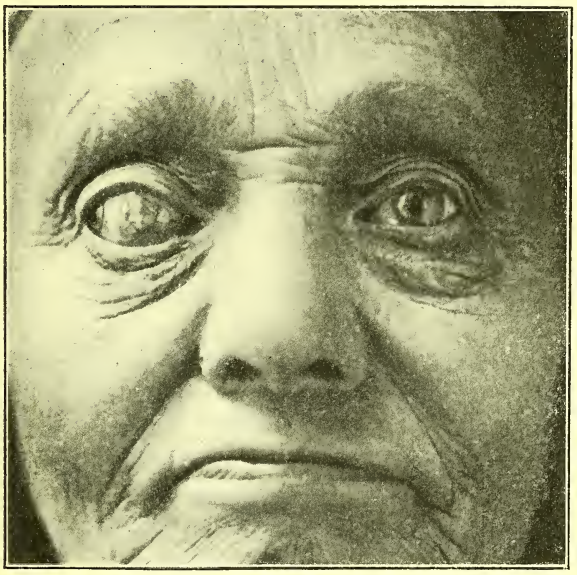

der Beweglichkeit nach der Seite des operierten Muskels. So stellt Fig. 44 eine unserer Patientinnen dar, welche im Jahre 1841, durch Velpeau, die Myotomie am Rectus internus des rechten Auges erlitten hatte. In der Mitte der Lidspalte sieht man den Sehnenstumpf des Internus, während an der äußeren Kommissur das Profil der Hornhaut und der Pupille erkennbar ist.

Diese ungünstigen Resultate drohten die operative Behandlung des Schielens ganz in Misskredit zu bringen. Erst A. v. Graefe gelang es, die Technik der Tenotomie so zu bessern, dass sie, wenn auch weit entfernt, ideale Resultate zu geben, doch die Patienten nicht mehr so entstellte, wie die ersten Versuche der groben Chirurgie.

Die Tenotomie nach A. v. Graefe (19). Man lässt den Patienten nach der dem zu tenotomierenden Muskel entgegengesetzten Seite sehen, oder lässt das zu operierende Auge von dem Assistenten in dieser Richtung drehen.

Der Operateur fasst dann, mit der chirurgischen Pincette in der linken, mit der Schere in der rechten Hand, die Conjunctiva möglichst nahe dem Hornhautrande, hebt sie in einer Falte hoch, und macht mit der Schere einen 2 bis 4 mm langen Schnitt, nicht genau über der Mitte der Muskelinsertion, sondern dem einen oder anderen Muskelrande näher. Nach Auslassen der Conjunctiva, fasst man mit der Pincette das in der Wunde zu Tage tretende subconjunctivale Gewebe und lockert es, indem man die Schere mit kurzen Schlägen etwas schräg nach oben hinten und unten hinten, nach dem oberen und unteren Muskelrande zu, unter der Conjunctiva hinführt. Dabei soll man, wenn es sich um einen geringen Effekt handelt, das subconjunctivale Gewebe nicht über die Grenzen des Muskels hinaus nach oben oder unten durchtrennen.

Der Operateur nimmt jetzt den Schielhaken und führt ihn, während der Bulbus immer stark nach der entgegengesetzten Seite gerollt ist, mit von dem Muskel abgewendeten Ende erst flach über den oberen oder unteren Rand des Muskels hinaus, je nachdem man den Conjunctivalschnitt mehr nach oben oder unten gelegt hat. Hierauf wird der Knopf des Muskelhakens dem Bulbus fest aufgedrückt, und das Instrument um diesen Punkt so gedreht und zugleich vorgestoßen, dass der Haken die Tenonsche Kapsel zerreißt und unter den Muskel zu liegen kommt.

Es sei gleich hier bemerkt, dass wir diese Methode der Einführung des Muskelhakens nicht gerade befürworten können. Sie ist einmal ziemlich schmerzhaft, hauptsächlich aber wird bei gewaltsamem Durchstoßen der oft sehr widerstandsfähigen Tenonschen Kapsel durch den stumpfen Muskelhaken der Muskel leicht gefaltet, und kommt also nicht glatt ausgebreitet auf den Haken zu liegen. Stumpf muss der Haken deshalb sein, weil die Sklera unter dem Muskelansatz sehr dünn ist, und ein spitzer Haken sie bei der Drehung leicht durchstoßen könnte.

Der Haken wird darauf der anderen (linken) Hand übergeben, und während diese durch leichtes Anziehen den Insertionsteil möglichst spannt und so den Sehnenansatz in die Wunde bringt, löst die rechte Hand die Sehne dicht an der Sklera mit kleinen Scherenschlägen ab. Man beginnt die Ablösung an dem Rande, an dem das Ende des Muskelhakens sich befindet.

Nach der Durchtrennung des Sehnenansatzes überzeugt man sich, durch vorsichtiges Einführen des Schielhakens nach oben und unten, ob keine seitlichen Sehnenfasern mehr am Bulbus stehen geblieben sind. Ist dies der Fall, so werden diese Fasern, unter möglichster Vermeidung einer

zu großen seitlichen Eröffnung der Tenonschen Kapsel, noch losgetrennt. Jedes Stehenlassen von Sehnenfasern kann den Effekt der Tenotomie auf ein Minimum reduzieren.

Endlich wird die Conjunctivalwunde durch eine Sutur geschlossen.

Die Tenotomie nach v. Arlt. Nach der von v. Arlt angegebenen Methode (34) fasst der Operateur, während das Auge in der dem zu tenotomierenden Muskel entgegengesetzten Richtung gedreht ist, die Bindehaut vor der Insertionslinie des Muskels, und macht einen zum Muskel senkrechten 6 bis 7 mm langen Schnitt. Sodann lässt man die Bindehaut los, führt die Pincette geschlossen in die Wunde ein, geht damit dicht am Bulbus, resp. auf der Sehne des Muskels, 2 bis 3 mm nach hinten, öffnet sie, richtet sie auf, bis sie nahezu senkrecht zum Bulbus steht, und fasst durch Schließen der Pincette den Muskel, unter leichtem Andrücken gegen die Sklera.

Hat man so den Muskel gut gefasst, so schiebt man vom unteren Rand der Sehne aus ein Blatt der Schere, deren Konvexität zum Bulbus gerichtet ist, unter den Muskel und trennt ihn dicht am Bulbus los, aufwärts gehend und das eingelegte Blatt der Schere mit der Schneide gegen die Sehneninsertion drängend. Liegt die Sklerotica in der Wunde jetzt frei zu Tage und hat man sich mit dem Schielhaken überzeugt, dass keine seitlichen Sehnenfasern stehen geblieben sind, so kann die Operation damit beendet sein.

Der Effekt der Tenotomie kann noch vermindert, oder verstärkt werden.

Das einfachste Mittel zur Verminderung des Effektes der Tenotomie ist die Conjunctivalnaht. Hat man, zur Tenotomie eines Internus oder Externus, einen horizontalen oder schrägen Bindehautschnitt gemacht, so legt man die Naht (nach v. Graefe 19) am besten von innen und unten, nach außen und oben in diagonaler Richtung an. Diese Art der Anlegung der Naht hat zugleich den Vorteil, die Karunkel in die Höhe zu bringen. Je nach dem Grade der gewünschten Beschränkung, geht man mit der Nadel mehr oder weniger weit hinten ein, und fasst das den Muskel einhüllende Gewebe mehr oder weniger tief.

Bei allzu großer Retraktion des tenotomierten Rectus internus legte v. Arlt — ähnlich dem Verfahren bei der Graefe'schen Fadenoperation — einen langen Faden durch die Sehne des Rectus externus, befestigte ihn auf der anderen Seite der Nase mit Heftpflaster, und hielt so den Bulbus 2 bis 3 Tage lang gewaltsam einwärts gerollt.

Bielschowsky legt, um eine über das gewünschte Maß hinausgehende Schwächung des zu tenotomierenden Muskels zu verhüten, vor der Ablösung der Sehne einen Faden durch diese samt der darüber gelegenen Bindehaut, und führt ihn im horizontalen Meridiane weiter durch den der Hornhaut benachbarten Wundrand der Conjunctiva bulbi. Falls zunächst

kein Übereffekt da ist, wird der Faden ungeknotet bis zum folgenden Tage liegen gelassen; alsdann herausgezogen, wenn der Effekt unterwertig, geknotet, wenn er übergroß ist, und bis zum dritten Tage ungeknüpft gelassen, wenn er die gewünschte Größe hat.

Zur Verstärkung des Effektes empfiehlt v. Graefe (19) in erster Linie die Erweiterung des Einschnittes in das Bindegewebe und in die Kapsel, zu beiden Seiten des Muskels. Man geht dazu mit dem Schielhaken nach oben und unten in die Conjunctival- und Kapseleröffnung seitlich ein, und lockert so stumpf die Verbindungen von Kapsel und Bulbuswand.

Um den Ansatz des Muskels noch weiter nach hinten zu verlegen, führte A. v. Graefe einen Faden durch dessen früheren Ansatz und zerrte damit den Bulbus nach der dem tenotomierten Muskel entgegengesetzten Seite. In dieser forcierten Stellung hielt er ihn mehrere Tage, indem er den Faden an der Schläfe (bei Tenotomie des Internus), oder über der Nase (bei Tenotomie des Externus) fixierte.

Wir haben unsere Ansicht über den Effekt der Tenotomie, namentlich aber über diese den Effekt verstärkenden Eingriffe schon eingangs auseinandergesetzt. Da während der Operation der Faden in dem horizontalen Durchmesser der Hornhaut liegt und der Lidspalte entspricht, bei geschlossenen Augen aber die Lidspalte ganz bedeutend tiefer liegt, so kommt ein so gespannter Faden notwendigerweise mit dem oberen Lid in Kollision, und wird zu einer wahren Qual für den Patienten. Da außerdem das obere Lid auf den Faden drückt, so gesellt sich zu dem durch den Zug desselben bewirkten Hervortreten des Bulbus auch noch eine Rollung um die sagittale Achse.

Um diese Übelstände, zum Teil wenigstens, zu vermeiden, führte Knapp (22), nachdem er eine größere Partie Bindehaut zwischen der Hornhaut und dem Antagonisten des tenotomierten Muskels umstochen hatte, die Nadel durch die Haut der Lidkommissur nach außen und knüpfte die beiden Enden zusammen.

Koster (170), der wie Arlt tenotomiert, reguliert den Effekt der Operation ebenfalls durch die Ausdehnung der lateralen Incisionen. Statt senkrecht auf die Muskelrichtung macht er jedoch die seitlichen Einschnitte vor- und rückwärts, unter einem Winkel von 45°, so dass sich der Muskel stärker zurückziehen kann.

Andere Methoden der Rücklagerung: Um mit der Tenotomie des Internus einen besonders großen Effekt zu erzielen, geht Liebreich (23) nach dem Conjunctivalschnitt mit der Schere zwischen Conjunctiva und Tenonscher Kapsel ein, trennt diese beiden Membranen bis zur Plica semilunaris voneinander, und löst auch diese sowie die Karunkel von den hinterliegenden Teilen ab. Nachdem er so den ganzen für die Rücklagerung

wichtigen Kapselteil von der Conjunctiva frei gemacht hat, trennt er die Sehne vom Bulbus los, und verlängert den mit der Tenotomie gleichzeitig gemachten senkrechten Kapselschnitt nach oben und unten, um so ausgiebiger, je größer die Rücklagerung werden soll. Die Conjunctivalwunde wird darauf durch eine Sutur geschlossen.

Snellen (26) macht einen der Mittellinie des Muskels entsprechenden Conjunctivalschnitt, löst das Sehnengebiet des Muskels von dem darüber liegenden Gewebe los, fasst den Muskel mit der Pincette, und schneidet ihn dicht an der Sklera in der Mitte ein. In dieses Knopfloch führt er den Muskelhaken, erst in der einen, dann in der entgegengesetzten Richtung ein, und trennt die Sehne so in zwei Schnitten los. Es soll damit eine möglichst symmetrische Kapseldurchtrennung erzielt werden.

Bowman, Critchett und andere englische Operateure (18) führen die Tenotomie subconjunctival aus. Sie machen einen horizontalen Conjunctivalschnitt längs eines Muskelrandes, gehen mit einem Schielhaken unter die Sehne und schneiden dieselbe ab, indem sie mit der einen Branche der Schere zwischen Muskel und Sklera, mit der anderen zwischen Muskel und Bindehaut eingehen. Vorsichtig ausgeführt, ist dies jedenfalls die schonendste Methode der Tenotomie. Unsere oben erwähnte scharfzähnige Pincette, und eine feine Rabenschnabelschere thun dabei vorzügliche Dienste.

Maklakoff (54) machte die Tenotomie auch subconjunctival, und zwar mit seinem Ophthalmomyotom, einer Art Schielhaken mit schneidender Klinge.

Panas (127) empfahl, den Muskel vor der Tenotomie zu dehnen. Der Muskel soll erst durch Vor- und Rückwärtsziehen und durch seitliche Bewegungen des Schielhakens von dem darunter liegenden Gewebe getrennt werden. Dann soll man ihn mittelst des Hakens langsam nach der Hornhaut zu ziehen, bis der Hornhautrand den Lidwinkel erreicht. Durch diese Prozedur soll der Effekt der Tenotomie verstärkt werden.

Die angeführten Methoden der Tenotomie lassen sich an den vier geraden Augenmuskeln in gleicher Weise ausführen. Besondere Berücksichtigung erheischt nur bei der Tenotomie des Internus die Karunkel, welche bei dem Rücktritt des Muskels mit nach hinten geht und einsinkt.

Die dadurch entstehende Vertiefung am inneren Augenwinkel bildet mit dem gleichzeitigen Exophthalmus und der durch die Ablösung des Muskels frei liegenden dunklen Sklera einen sehr unästhetischen Anblick. Man kann denselben nur so etwa verhüten, dass man eben durch vorsichtigstes Lostrennen der Sehne vom Bulbus, ohne Lockerung ihrer anderen Verbindungen, die Retraktion des Muskels auf ein Minimum beschränkt, und die Karunkel durch eine Naht mit der gegenüberliegenden Bindehaut vereinigt.

Was die schiefen Augenmuskeln anbelangt, so kann die Tenotomie höchstens am Obliquus inferior vorgenommen werden, und auch da nicht an seinem Ansatze, sondern an seinem Ursprunge; es sei denn, man habe vorher den Rectus externus abgelöst, wie wir dies bei unserer Methode der Enukleation thun (S. 201).

Um den Obliquus inferior zu finden und zu tenotomieren, haben wir folgendes Verfahren angegeben (56): Fällt man von der Incisura supraorbitalis (*E* Fig. 45) ein Lot, so giebt der Punkt, in dem dasselbe den unteren Orbitalrand trifft, den Ursprung (*O* Fig. 45) dieses Muskels an.

Fig. 45.

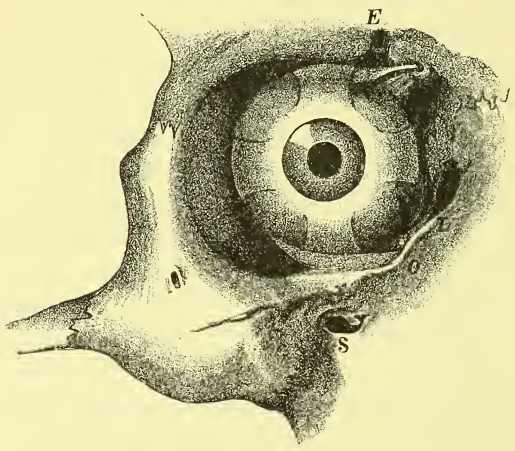

Man findet denselben auch, indem man die Mitte der Linie aufsucht, welche den äußeren Rand des Thränensackes (*L* Fig. 45) mit dem über dem Foramen infraorbitale (*S*) gelegenen Punkt des unteren Orbitalrandes verbindet.

Hat man sich so die Insertionsstelle des Muskels gemerkt, so spannt man an dieser Stelle die Haut, und macht mit dem Bistouri einen kurzen aber tiefen Einschnitt durch die äußere Haut und den Orbicularis bis auf den unteren Orbitalrand. Lässt man die Wundlippen mit zwei Haken auseinanderhalten, so erblickt man in der Tiefe der Wunde den Knochen, die Sehne und den Muskel selbst, den man an seiner Farbe und seinem schiefen Verlaufe erkennt. Man fasst ihn mit einer Pincette oder lädt ihn auf einen Muskelhaken, und schneidet ihn dicht am Knochen mit einer Schere oder mit einem Bistouri los. Die Hautwunde wird mit einer Naht geschlossen.

Die unvollständige oder teilweise Tenotomie.

§ 107. Die partielle Tenotomie, sowie auch die partielle Resektion wird ganz besonders geübt und gepflegt von Herrn G. Stevens (46b, 51, 68, 82). Er bedient sich dazu äußerst feiner Instrumentchen, und empfiehlt den Conjunctivalschnitt nicht über einen »halben Millimeter« auszudehnen. In diese minimale Wunde führt er seine feine Pincette ein, um einen kleinen Teil der Mitte der Sehne von der Sklera abzuheben und einzuschneiden. Diese Sehnenwunde wird dann in beiden Richtungen nach Bedürfnis erweitert.

Eine Art partieller Muskelvorlagerung empfiehlt Stevens (163), um eine Drehung des Auges um die sagittale Achse zu erzielen, resp. zu korrigieren. Er führt die Operation vorzugsweise am Rectus internus und Rectus superior aus. Über dem einen Ende der Muskelinsertion wird eine nur einen Millimeter lange Conjunctivalincision gemacht, die Bindehaut bis an die Hornhaut unterminiert, dann die Insertion des Muskels in einer Ausdehnung von wenig Millimetern vom Bulbus abgetrennt. Dies lose Ende der Sehne, von innen her durch ein scharfes Häkchen gefasst, wird durch die Wunde nach außen gezogen, und darein ein doppelt armierter Faden eingeführt. Während ein Assistent den Faden hält, trennt der Operateur den Muskel gänzlich vom Bulbus ab. Hierauf wird die eine Nadel unter der Bindehaut nach oben (wenn es sich um den Internus handelt) geführt, und dem Cornealrande nahe ausgestochen. Die andere Nadel wird 3 bis 4 Millimeter tiefer durchgeführt. Die beiden Fadenenden werden dann, nach Bedürfnis, mehr oder weniger straff angezogen und geknüpft. Man soll so eine schiefe Anheilung des Muskels am Bulbus und damit eine Rollung des letzteren erhalten.

Zu den partiellen Sehnenschnitten gehört auch Verhoeff's »graduelle, plastische Tenotomie« (175). Nach dem Einschnitte durch Conjunctiva und Tenonsche Kapsel über der Insertion des Muskels, wird die Sehne auf den Schielhaken genommen, und von ihren seitlichen Verbindungen getrennt. Hart an ihrem Ansatze, sowie fünf Millimeter von demselben entfernt, wird die Sehne, von beiden Seiten her, bis auf eine schmale Brücke, senkrecht zur Muskelrichtung eingeschnitten, und in das zwischen diesen Einschnitten gelegene Stück ein denselben paralleles, bis nahe an die Sehnenränder reichendes Knopfloch geschnitten.

Der Autor hält sein Verfahren »bei muskulärer Insufficienz und bei nach Schieloperation zurückgebliebener Ablenkung« für angezeigt. Haab hält es (180 S. 278) für fraglich, ob diese Operation bleibendere Resultate erziele, als die partielle Tenotomie.

Die Muskelverlängerung.

§ 108. Die, eventuell mit der Resektion des dem Schielen entgegen wirkenden Muskels verbundene Vorlagerung giebt uns so vortreffliche Erfolge, dass wir höchst selten in die Versuchung kommen, an den Antagonisten zu rühren. Und doch giebt es Fälle, namentlich solche von veraltetem Strabismus convergens, concomitans oder paralyticus, wo die starke, mit Strukturveränderung verbundene Kontraktur eines Internus einen chirurgischen Eingriff auf diesem verkürzten und seiner Elastizität teilweise beraubten Muskel zu rechtfertigen scheint. Da aber die Rücklagerung auch solcher Muskeln alle die oben angeführten Nachteile mit sich bringt, so

haben wir in jüngster Zeit versucht, statt den verkürzten Muskel zurück zu lagern, denselben zu verlängern (185).

Der Zweck dieses Eingriffes ist der, die Insertion des Muskels (*S S* Fig. 46) unverändert zu lassen, denselben aber zu verlängern.

Man kann dazu in verschiedener Art verfahren: Nachdem der Muskel durch einen, seiner Mittellinie entsprechenden Bindehautschnitt bloßgelegt ist, trennt man denselben, z. B. in der Fig. 46*A* angegebenen Weise, durch einen treppenförmigen Schnitt in zwei Teile, und näht dieselben so zusammen, wie Fig. 46*B* zeigt; oder man trennt den Muskel durch einen geradlinigen, schiefen Schnitt, Fig. 47*A*, verschiebt die beiden Teile so aneinander, wie Fig. 47*B* angiebt, und vereinigt sie durch die Nähte *aa* und *bb*.

Fig. 46.

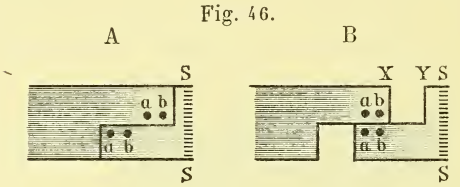

Fig. 47.

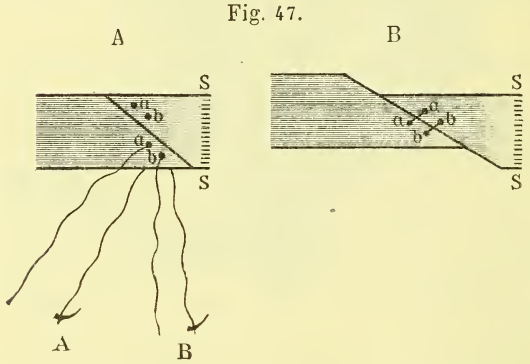

Der Muskel muss zu diesem Eingriffe schön flach ausgebreitet auf dem Muskelhaken liegen, und das Auge durch den Assistenten möglichst weit in der demselben entgegengesetzten Richtung gedreht werden.

Es versteht sich von selbst, dass schon vor der Trennung die Faden in das hintere Stück des Muskels müssen eingelegt werden, damit sich derselbe nicht durch Retraktion dem Operateur entziehe. Man kann die Suturen wohl auch vor dem Schnitte schon in beide Teile des Muskels einführen; man lässt sie nur lose genug, um sie bei der Durchtrennung des Muskels nicht mit zu durchschneiden.

Das Verfahren lässt sich nun allerdings, wie alle chirurgischen Eingriffe, leichter zeichnen, als ausführen; andererseits hat das geschmeidige Muskelgewebe vor dem Papiere den Vorzug, dass sich die durch den Schnitt gebildeten Unebenheiten rasch ausgleichen, teils durch Ausfüllung mit Narbengewebe, teils durch einfachen Zug.

Dass die Operation viel komplizierter ist, als die durch ihre Einfachheit nur zu verführerische Tenotomie, ist selbstverständlich. Haben wir nichtsdestoweniger den Versuch unternommen, den Muskel zu verlängern, statt zurückzulagern, so geschah es in der Hoffnung, demselben seine Abrollungsstrecke am Bulbus zu erhalten.

Unsere Versuche gestatten nun allerdings noch keinen endgültigen Schluss über die Wirkung dieses Eingriffes, doch spricht unsere bisherige Erfahrung durchaus zu Gunsten dieser Operation.

Citieren wir z. B. einen Fall von höchstgradigem, veraltetem Strabismus convergens. Die Exkursionen des abgewichenen Auges betrugen vor der Operation: nach außen 35°, nach innen 51°, zusammen 86°. — Wenige Wochen nach gleichzeitig vorgenommener Verlängerung des Internus und Vorlagerung des Externus, war die Exkursion nach außen 67°, nach innen 49°, zusammen 116°. — Die gesamte Exkursion des Auges in der Horizontalebene hatte also um 30° zugenommen. Der Strabismus ist in allen Blickrichtungen vollkommen verschwunden. Es besteht sogar ein ziemlich gutes Konvergenzvermögen, das sich bei der Pflege des beginnenden Binokularsehens zusehends erweitert. Das Auge ist weder vor- noch zurückgetreten, die Karunkel nicht verlagert.

Hätte man in diesem Falle den Internus, statt zu verlängern, zurückgelagert, so wäre die nasale Drehung des Auges beinahe gänzlich aufgehoben worden, und ein hässlicher Exophthalmus mit Retraktion der Karunkel nicht ausgeblieben. Außerdem hätte die Patientin, im günstigsten Falle, beim Blicke nach der Seite der Vorlagerung nach innen, beim Blicke in der Richtung der Rücklagerung, sowie beim Nahesehen, nach außen geschielt.

Jedenfalls steht zu hoffen, dass die Muskelverlängerung, die den Orthopäden, als Sehnenverlängerung, so treffliche Resultate giebt (92, 161 u. 184), uns Augenärzten bessere Dienste thun werde, als der einst auch von der Orthopädie auf die Ophthalmologie übertragene Sehnenschnitt.

§ 109. Statt den Muskel, sucht Parinaud (83, 101) die Tenonsche Kapsel allein zurückzulagern. Allerdings verbindet er diese Operation, um einen Effekt zu erzielen, mit der Vorlagerung des entgegengesetzten Muskels. Er verfährt bei seinem »Débridement capsulaire« am Rectus internus, der bei weitem häufigsten Operation, folgendermaßen:

Nachdem das Auge vom Assistenten mit der Fixationspincette nach außen gedreht worden ist, macht der Operateur einen vertikalen Conjunctivalschnitt von 12 bis 15 mm Länge, zwischen Sehnenansatz und Karunkel, und unterminiert mit der Schere die subconjunctivalen Verbindungen bis in die Nähe der Karunkel, so dass der Muskel ganz frei liegt. Darauf wird die Kapsel gefasst und in dieselbe, den beiden Rändern des Muskels entsprechend, je ein Knopfloch eingeschnitten. In jedes Knopfloch wird ein Blatt einer über die Kante gekrümmten Schere eingeführt, und von ihm aus, schräg zum Rande des Muskels, nach hinten oben und hinten unten, ein 8 bis 10 mm langer Schnitt in die Kapsel gemacht. Nachdem man sich noch überzeugt hat, dass der Muskel gut isoliert ist, schließt man darüber die Conjunctiva durch eine Naht, und schreitet nun zur Kapselvorlagerung des Antagonisten. Falls der Effekt dieses Vorgehens ungenügend sein sollte, rät der Autor, seinem Débridement capsulaire die Tenotomie nachzuschicken.

§ 110. Die **rein chirurgische** Nachbehandlung nach der Tenotomie ist sehr einfach. Ein leichter Schutzverband ist immer anzulegen, bis die Conjunctivalnaht am 3. oder 4. Tag entfernt worden ist. Bei jedem ein- oder zweimal täglich vorzunehmenden Verbandwechsel mag man sich über den momentanen Effekt Rechenschaft geben, und je nachdem den Verband kürzer oder länger liegen lassen, eventuell angelegte Suturen lockern oder anziehen, früher oder später entfernen. Wir verweisen übrigens hier auf das, was wir S. 172—175 von der Bedeutung des chirurgischen Eingriffes bei der Heilung des Schielens und von der Dosierung der Schieloperation gesagt haben.

Komplikationen während der Operation gehören zu den größten Ausnahmen. Geringerer Blutungen wird man mit Leichtigkeit Herr, starke Blutungen sind wohl nur bei Hämophilen zu befürchten. Das Anschneiden oder Perforieren der Sklera sind Ereignisse, die einem Ophthalmochirurgen, zumal bei Gebrauch von Scheren mit abgerundeten Spitzen, nicht begegnen dürfen.

Ebenso sollte eine Infektion nach der Operation bei der heutigen Antisepsis und Asepsis nicht mehr vorkommen.

Als nach der Tenotomie öfter auftretende unbedeutende Komplikation ist hier nur kurz die Bildung von kleinen Granulationsgeschwülsten zu erwähnen. Sie treten meist nur auf, wenn bei einem zur Muskelrichtung senkrechten Conjunctivalschnitt keine Naht gelegt worden ist. Sie sind einfach mit der Schere abzutragen.

II. Die Vorlagerung.

§ 111. Die Vorlagerung eines Muskels wurde zuerst von dem französischen Chirurgen Jules Guérin (16) 1849 ausgeführt, und zwar zum Zwecke, den durch die Myotomie oder die Tenotomie zurückgelagerten Muskel wieder nach vorn zu bringen. Auch Dieffenbach (12) versuchte, einen solchen arteficiellen Strabismus divergens durch die Vorlagerung des Internus zu beseitigen. Er suchte den zurückgezogenen Muskel wieder auf, frischte ihn und den am Bulbus stehen gelassenen Stumpf an, vereinigte die beiden Enden durch eine Sutur und rollte den Bulbus, mittelst eines an dem Nasenrücken befestigten Fadens, nach innen. Er wollte damit durch eine aufs neue unter die Conjunctiva gesetzte Narbenbildung die Innenwendung des Bulbus unterstützen.

Jules Guérin präparierte (16) den zurückgezogenen Rectus internus vollkommen frei, isolierte ihn sorgfältig von allen Verbindungen, zog ihn mit einer Pincette nach vorn, ohne ihn jedoch am Bulbus anzunähen. Er begnügte sich damit, den Bulbus durch eine am äußeren Hornhautrand durch die Sklera geführte Naht nach innen zu drehen.

A. v. Graefe (19) hat dann die Guérin'sche Operation vervollkommnet und ihre Anwendung auf Fälle von Insufficienz und von Muskelparalyse erweitert. Der vorzulagernde Muskel wurde durch eine Tenotomie vom Bulbus losgetrennt, sodann in die Insertion seines Antagonisten ein Faden eingeführt und festgeknüpft. Mittelst dieses Fadens wurde dann der ganze Bulbus nach der Seite des vorzulagernden Muskels gezogen, damit sich der Hornhautrand der Sehne des losgetrennten Muskels nähere. Der Faden wurde, wie schon oben erwähnt, durch die Lidspalte nach außen geführt, und, wenn es sich um die Vorlagerung eines Externus handelte, über eine Heftpflasterrolle geführt und an der Schläfe fixiert; handelte es sich um die Vorlagerung eines Internus, so wurde der Faden über die Nase geführt, und an der entgegengesetzten Seite derselben mit Heftpflaster befestigt. Bei all den schon oben erwähnten Nachteilen dieses Fadens begreift man nicht, warum der sonst so gewandte Operateur nicht einfach den vorzulagernden Muskel am Bulbus annähte.

Der erste, der dies that, war Critchett (18), und zwar zunächst auch zur Korrektion des durch die Tenotomie des Internus hervorgerufenen Strabismus divergens. Der Stumpf des Rectus internus wurde aufgesucht, bloßgelegt und, nach der Tenotomie des Antagonisten, mit drei Fäden, dem Hornhautrande nahe, an die Conjunctiva genäht. Da aber am Hornhautrande zur Fixierung der dritten, mittleren Naht, ein ziemlich breiter Saum der Bindehaut stehen gelassen wurde, so war der Effekt dieser Vornähung oft ein ungenügender.

Schweigger (28) hat 1870 ein Verfahren mitgeteilt, dessen Zweck war, den vorzulagernden Muskel durch eingelegte Nähte zu sichern, noch ehe man seine Sehne von der Sklera ablöst. Nach diesem Autor beginnt man mit der Tenotomie des im Sinne des Schielens wirkenden Muskels. Dann macht man, über der Sehne des vorzulagernden Antagonisten, eine zu derselben senkrechte Incision durch Bindehaut und Tenonsche Kapsel, legt mit einem ungeknöpften Schielhaken die Sehne frei, und zieht sie leicht an. Darauf wird ein zweiter Schielhaken, in entgegengesetzter Richtung, unter den Muskel geführt, und, während beide Haken in entgegengesetzter Richtung angezogen werden, der Muskel in einer Ausdehnung von 3 bis 10 mm bloßgelegt.

Als erster hat Schweigger dann zwei doppelt armierte Fäden angewandt, deren eine Nadel je unter den oberen und unteren Rand des Muskels von unten nach oben durchgestochen wird, in einer nach der Größe des beabsichtigten Effektes verschieden weiten Entfernung von der Insertion. Jeder Faden wird darauf geknüpft, dadurch der Muskel unterbunden, und das zwischen der Unterbindung und der Insertion gelegene Stück des Muskels ausgeschaltet. Mit einem von Schweigger angegebenen Maßstab wird die Größe des auszuschneidenden Stückes gemessen, dann

der Muskel dicht vor den Fäden durchschnitten und nahe am Hornhautrand angeheftet. Später pflegte Schweigger ein Stück der Sehne am Bulbus stehen zu lassen, und damit das Ende des resezierten Muskels zu vereinen. Seine Vorlagerung ist dadurch zu einer Resektion, einer Myektomie, geworden.

Ähnlich wie Schweigger verfuhr Agnew (24, 29a), um den durch Tenotomie einer oder beider Recti interni entstandenen Strabismus divergens zu beseitigen. Er schnitt die Bindehaut von der halbmondförmigen Falte bis zur Karunkel ein, und legte so den Muskel frei. Ein geöhrter, mit einem Faden versehener Haken wurde dann unter dem Muskel durchgeführt; der Faden auf der anderen Seite gefasst, der Haken zurückgezogen und die Sehne mit dem Faden an ihrer Insertion festgeschnürt. Die Sehne wurde darauf dicht am Bulbus abgetrennt, der Muskel mittelst des Fadens vorgezogen und mit zwei Nähten versehen, die, je nach dem Grade der Ablenkung, mehr oder weniger weit hinten in denselben eingeführt wurden. Die Nähte wurden dann unter der Conjunctiva durchgeführt und oberhalb und unterhalb des vertikalen Meridians der Cornea ausgestochen. Das in der Ligatur gehaltene Sehnenende wurde abgeschnitten und die Suturen so geknüpft, dass sich die vorgelagerte Sehne unter der Conjunctiva ausbreiten konnte. Der Autor machte stets zu gleicher Zeit die Tenotomie des Externus.

A. Weber (29b) erdachte 1871 eine neue Fadenführung: Ein doppelt armierter, etwas längerer Faden wird in der Mitte zusammengelegt und so doppelt durch eine dritte Nadel gezogen. Diese dritte Nadel wird von innen nach außen möglichst weit hinten durch den losgetrennten Muskel und die Bindehaut geführt, und die zu Tage tretende schlingenförmige Fadenmitte vom Assistenten gehalten. Nach Einlegung der beiden Fadenenden, ober- und unterhalb des vertikalen Hornhautdurchmessers, werden dieselben in gleicher Richtung durch die Schlinge gezogen. Es soll dadurch beim Knüpfen eine gleichmäßigere Annäherung des Muskelendes gegen die Cornea und eine gleichmäßigere Ausbreitung desselben erzielt werden.

Zu demselben Zwecke, d. h. um den Muskel möglichst in seiner normalen Richtung zur Anheilung zu bringen, hat Argyll Robertson (88) folgende sinnreiche Anlegung des Fadens angegeben. Nach Bloßlegung der Muskelinsertion, wird ein an beiden Enden mit, am besten flachen, krummen Nadeln versehener Faden erst mit mehrmaligem Ein- und Ausstechen, senkrecht zur Richtung des Muskels, durch denselben geführt. Ist der Muskel von seinem Ansatze losgetrennt, so wird das eine Fadenende unten, das andere oben, unter der Conjunctiva, dem Hornhautrande entlang geführt, und an dem dem vorzulagernden Muskel gerade entgegengesetzten Ende des (horizontalen) Hornhautmeridians ausgestochen. Beim Anziehen der beiden Fäden nähert sich der Muskel notwendigerweise der Hornhaut, und da er nirgends festgeknüpft ist, sondern auf dem durchgezogenen

Faden gleitet, wird er nicht gewaltsam aus seiner normalen Richtung gerissen.

De Wecker (39) fasste bei seiner jetzt von ihm verlassenen Muskelvorlagerung den vorzulagernden Muskel zwischen die Branchen eines von ihm angegebenen Doppelhakens (Fig. 48). So ließ sich die Sehne vor Einlegung des nach Weber dreifach armierten Fadens ablösen. Mit seinem Doppelhaken bezweckte De Wecker eine genauere Bemessung des zu reduzierenden Muskelendes. Wie wir später sehen werden, lässt sich das mit einem einfachen Haken ebensogut ausführen.

Fig. 48.

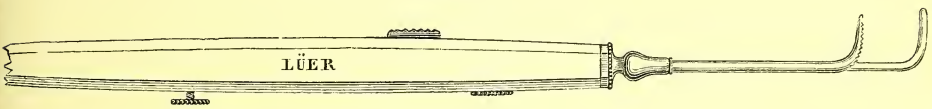

C. Fröhlich (155, 172) macht einen horizontalen Bindehautschnitt von der Hornhautgrenze bis jenseits des Muskelansatzes, trennt den Muskel nach Sicherung mit der Schlosspincette ab, und legt in denselben einen ca. 50 cm langen, dreifach armierten Faden in derselben Weise wie Weber, nur führt er, um ein Durchschlüpfen durch die Schlinge zu verhindern und um die Möglichkeit einer nachfolgenden Graduierung zu behalten, die beiden Fadenenden in entgegengesetzter Richtung durch die Schlinge. Er umgreift dadurch die Schlinge von zwei verschiedenen Seiten, so dass sie innerhalb des Knotens liegt und nicht ausweichen kann. Nach Knüpfen des Fadens, legt der Autor mit den langen Enden desselben noch eine Ohrmuschelschlinge, bei Vornähung des Externus um das gleichseitige Ohr, bei der des Internus um das der anderen Seite, über den Nasenrücken. Damit will er den Augapfel, je nach dem Grade der Anspannung der Schlinge, in mehr oder weniger großer Divergenz, respektive Konvergenz erhalten.

Prince (57, 77) hat zur Vornähung eine doppelte Schlingennaht angegeben. Er legt zunächst eine Nadel mit doppeltem Faden 1 mm vom Hornhautrand entfernt, diesem parallel, durch die Conjunctiva und die oberflächlichen Schichten der Sklera. Darauf wird die Conjunctiva und die Tenonsche Kapsel in der üblichen Weise eröffnet, der Muskel mit einer speciellen Vorlagerungsfixationspincette gefasst, und von seinem Sehnenansatz losgetrennt. Indem man ihn dann etwas in die Höhe zieht, werden zwei an einem doppelt gelegten Faden befindliche Nadeln, von unten her, durch Muskel, Tenonsche Kapsel und Bindehaut, genügend weit nach hinten durchgestochen, die eine nahe dem oberen, die andere nahe dem unteren Muskelrande. Das mit der Pincette gefasste Ende des Muskels wird 2 mm vor den Fäden durchschnitten. Darauf werden alle Nadeln von ihren Fäden abgeschnitten, so dass jetzt vier getrennte Fäden, zwei Paare, liegen. Von

diesen wird der erste Faden des durch den Muskel gelegten Paares über den ersten des dicht an der Hornhaut durch die Sklera geführten Paares gelegt, und jeder von diesen beiden einzeln festgeknüpft. Dadurch greifen die beiden Fäden schleifenförmig ineinander und der Muskel wird bis zu dem ersten Faden, an die Hornhaut vorgezogen. Die beiden anderen Fäden jeden Paares sind Reservefäden, die, wenn die Vorlagerung gut gelungen ist, entfernt werden.

Ähnlich dem Verfahren von Prince ist das von Verhoeff (165, 175). Er verwendet jedoch nur **einen** doppelt armierten Faden. Nachdem die Bindehaut 3,5 mm vom Hornhautrande entfernt, senkrecht zur Sehne eingeschnitten und bis zu Cornea zurückpräpariert worden ist, wird die Sehne mit Prince's Pincette gefasst und losgetrennt. Hierauf führt man den doppelt armierten Faden, 1 mm vom Hornhautrand entfernt, senkrecht zum Muskel, 6 bis 8 mm weit, durch die oberflächlichen Schichten der Sklera. In die Ausstichstelle wird die untere Nadel wieder eingestochen und, bei der Operation an einem inneren oder äußeren Geraden, nach hinten oben, geführt. Die obere Nadel wird in die Einstichstelle eingestochen und ebenfalls horizontal nach hinten geführt. Dann werden die beiden Nadeln von innen nach außen durch den mittelst der Schlosspincette nach vorn gezogenen Muskel gestochen und geknüpft. Das von der Klemme gefasste Stück Sehne wird abgetragen, der vor den Fäden noch befindliche Teil der Sehne wird unter die Bindehaut geschoben, und diese darüber durch eine Naht vereinigt. Die Bindehautnaht bleibt 4, die Muskelnaht 7 Tage liegen.

Zahlreiche unwesentliche, namentlich die Fadenführung betreffende Modifikationen der Vorlagerung sind noch angegeben worden von Abadie (53, 76), Beard (81), Williams (70, 93), Wray (94), Howe (98), Wherry (105), Bourgeois (116), Priestley Smith (144), Milton Green (152), Story (153), Clark (159, 166), Webster Fox (160b), Savage (179) und anderen.

§ 112. Seit bald dreißig Jahren (41) besonderer Freund der Muskelvorlagerung, die wir in der letzten Zeit mindestens fünfzigmal mehr anwenden als die Tenotomie, geben wir folgender einfachen Methode den Vorzug (50, 136, 140, 164, 176, 180, 181).

Wir fassen zuerst, dem Hornhautrande nahe, eine dem Muskel parallele, seiner Achse entsprechende Bindehautfalte, und bilden daraus einen Lappen (auf der Figur zurückgeschlagen), der ungefähr bis zum Sehnenansatze gehen mag, und abgetragen wird, um die Entstehung eines unschönen Bindehautwulstes zu verhüten. Während wir sodann, mit einer Fixationspincette, das Auge nach der dem vorzulagernden Muskel entgegengesetzten Seite drehen, um denselben zu spannen, fassen wir mit einer scharfzähnigen Pincette (Fig. 41), dem Rande des in der Wunde sichtbaren Muskels nahe, eine bis auf die Sklera gehende Falte, und heben sie leicht in die Höhe.

Wir bedienen uns dazu einer besonderen Pincette (Fig. 41). Die eine Branche derselben hat zwei, die andere einen scharfen Haken, welcher sich mit den beiden anderen kreuzt und dieselben übergreift. So wird es möglich, alle die den Muskel bedeckenden, sehr verschieblichen Hüllen zu durchdringen, und in die aufgehobene Falte ein so tiefes Knopfloch zu schneiden, dass

Fig. 49.

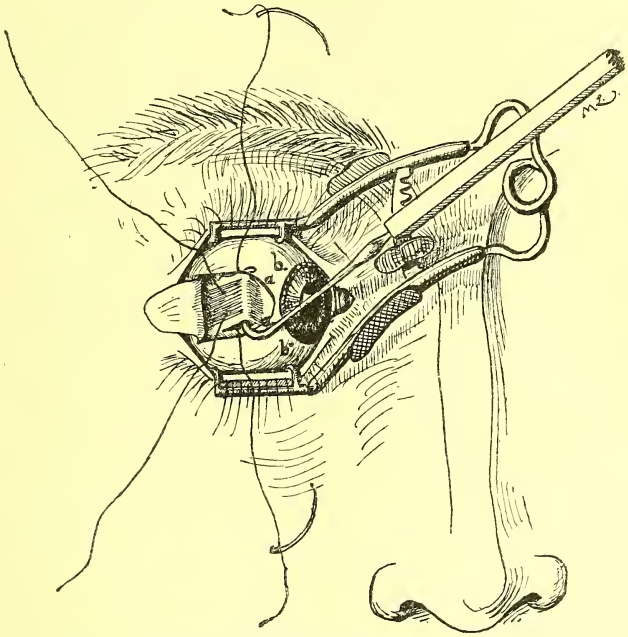

Landolt's Methode der Muskelvorlagerung.

darin die Sklera sichtbar wird. Dann erst ist man sicher, den Muskel in seiner ganzen Breite auf den Schielhaken zu bekommen, ohne ihn zu falten, oder zwischen seine Fasern zu geraten.

Ist man mit der Lage des Schielhakens nicht zufrieden, oder glaubt man, nicht die Gesamtheit des Muskels auf dem Haken zu haben, so kann man, wie Schweigger (28), über dem Ende desselben ein zweites Knopfloch schneiden und durch dieses einen zweiten Schielhaken unter die noch nicht mit gefassten Muskelfasern schieben, bis er aus dem ersten Knopfloch herauskommt. Wer jedoch genau nach unserer Methode vorgeht, bedarf dieses Manövers wohl nie. Wir bedienen uns eines etwas spitzen Hakens (Fig. 50), dessen Spitze das Gewebe, auf der dem Knopfloch gegenüber liegenden Seite, leicht durchdringt.

Fig. 50.

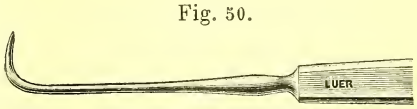

Der Assistent übernimmt nun den Haken. Während er damit den Muskel leicht anzieht, werden die Fäden eingeführt, und zwar von außen nach innen, durch das subconjunctivale Gewebe, die Tenonsche Kapsel und den Muskel hindurch, der eine oben, der andere unten, ungefähr um ein Drittel der Breite des Muskels von dessen Rand entfernt. Beabsichtigt man nur eine einfache Vorlagerung, so werden die Nadeln vor dem Haken, dicht an der Insertion des Muskels eingeführt. Will man dagegen mit der Vorlagerung die Resektion des Muskelendes verbinden, so legt man die Nadeln hinter dem Schielhaken ein, und zwar um so weiter von der Insertion entfernt, ein je größeres Stück man zu resezieren wünscht.

Nach Einlegung der Nadeln führt man die eine Branche der Rabenschnabelschere unter den Muskel, vor den Fäden, ein, und schneidet ihn mit einem Schlage durch. Das stehen gebliebene Sehnenende wird dicht am Bulbus abgetrennt.

Man fasst jetzt mit der linken Hand die vier Fädenenden, und hebt damit den Muskel leicht in die Höhe, um sich zu überzeugen, ob der Muskel in Gesamtheit gefasst und leicht beweglich sei. Zugleich sieht man auch nach, ob die Fäden sich nicht zu nahe am Schnittrande befinden und deshalb durchzuschneiden drohen. Sollte dies der Fall sein, so zieht man den Faden heraus und führt ihn weiter hinten ein. Dies ist, nach Lostrennung des Muskels, ganz besonders leicht, da man denselben, durch den anderen Faden erhoben, nun von unten her sieht und die Nadel von innen nach außen einführen kann. — Hierauf spülen wir das Operationsgebiet, namentlich auch die unter dem Muskel gelegenen Teile, gründlich mit lauem, sterilisiertem Wasser ab.

Es handelt sich nun darum, den Muskel an seiner neuen Insertionsstelle, dem Hornhautrande, zu fixieren. Es ist dies mit der delikateste Teil der Operation. Ist der Muskel, wie eben angegeben, mit dem ihn umgebenden Gewebe gefasst, so reißt der Faden an dieser Stelle nie aus, wohl aber besteht die Gefahr, dass die Naht an der Anheftungsstelle am Bulbus nachgebe oder durchschneide. Um dies zu vermeiden und einen möglichst widerstandsfähigen Anheftungspunkt am Bulbus zu gewinnen, fasst man die Conjunctiva und das darunter liegende episklerale Gewebe mit der scharfzähnigen Pincette, zwischen dem Bindehautschnitt und dem Hornhautrande (oben und unten, *ab* Fig. 49) und führt die Nadel möglichst tief durch das episklerale Gewebe, ohne jedoch die Sklera zu durchdringen, nach oben außen und unten außen. Bei Kindern ist die Conjunctiva so kräftig, Episklera und Sklera zo zart, dass die richtige Einführung der Nadeln unschwer gelingt, wenn dieselben wenigstens so spitz und scharf sind, wie sie immer sein sollen. Mit zunehmendem Alter dagegen wird die Bindehaut sehr dünn und brüchig, die Sklera härter. Da kann es wohl vorkommen, dass man nicht tief genug in die Episklera dringt, und an der Widerstands-

fähigkeit der gefassten Conjunctiva zweifelt. In einem solchen Falle führt man einfach die Nadel noch in einer anderen Richtung unter die Bindehaut, um einen weiteren Falt und stärkeren Anhalt zu gewinnen.

Sind nun die Fäden gut gelegt, so wird der Bulbus vom Assistenten mit der Fixationspincette an der dem vorzulagernden Muskel entgegengesetzten Seite gefasst und demselben entgegengedreht. In dieser Stellung des Bulbus werden die Fäden geknüpft, damit während des Knüpfens der Muskel und das gefasste Gewebe möglichst wenig gezerrt werden. Wir raten außerdem, um eine gleichmäßige Anlegung des Muskels an die Hornhaut zu gewinnen, den einen Faden erst zweimal zu umschlingen und anzuziehen, dann den zweiten Faden in gleicher Weise zu einem provisorischen Knoten zu schlingen, und darauf den ersten, der während des Anziehens des zweiten gewöhnlich etwas nachgiebt, wieder festzuziehen und in chirurgischer Weise zu knüpfen, hierauf dasselbe mit dem zweiten Faden zu thun.

Es empfiehlt sich, einen weißen und einen schwarzen Faden zu verwenden, damit man die beiden leicht voneinander unterscheide. Die Fädenenden werden möglichst kurz abgeschnitten, damit sie nicht mit der Hornhaut in Berührung kommen.

Auch bei einseitiger Operation müssen, aus oben angeführten Gründen, beide Augen verbunden werden, und bis zur Anheilung des Muskels, 5 bis 6 Tage lang, verbunden bleiben. Der Verband braucht, wenn keine Reizerscheinungen vorhanden sind, nur einmal während 24 Stunden gewechselt zu werden. Die Fäden pflegen wir am fünften oder sechsten Tage zu entfernen. Da bei der Behandlung des Strabismus convergens Akkommodations- und Konvergenzruhe in gleichem Sinne wirken, wie unsere Operation, so lassen wir den Patienten so lange unter Atropinwirkung, als eine Tendenz zu übermäßiger Konvergenz zu bemerken ist. Wir halten auch stets die korrigierende Brille bereit, die aufgesetzt wird, sobald der Verband bleibend entfernt wird. Bei konvergierendem Schielen lassen wir gern den Verband einen Tag länger liegen als bei divergierendem. In letzterem Falle helfen uns die Konvergenzbestrebungen des Patienten; wir lassen ihm deshalb auch seine Augen frei, sobald kein Nachgeben der Operationsnarbe mehr zu befürchten ist.

Zu bemerken sei noch, dass, bei Korrektion des Strabismus convergens wie des divergens, durch Vorlagerung allein oder Vorlagernng mit Resektion, eine mäßige Überkorrektion bestehen muss, so lange die Fäden im Auge liegen; denn nach deren Entfernung geht notwendigerweise der Effekt der Operation wieder etwas zurück. Hat man dagegen mit der Vorlagerung eine Rücklagerung des Antagonisten verbunden — eine Methode, die wir ganz verlassen haben —, so steht eine bleibende Überkorrektion zu befürchten.

III. Die Muskelresektion oder Myektomie.

§ 113. Einfach heißen wir die Resektion, wenn der operierte Muskel seine Insertion am Bulbus nicht ändert, also keine Vorlagerung, sondern nur eine Verkürzung des Muskels stattfindet. Zu diesem Zwecke wird ein Stück aus der Kontinuität des Muskels ausgeschnitten, und das hintere Ende des Muskels an das durch die normale Insertion mit dem Bulbus verbundene Ende genäht.

Noyes (37) schaltete zuerst durch Übereinandernähung ein Stück des Muskels aus. Die Sehne des Muskels wurde in üblicher Weise bloßgelegt, mittelst des Schielhakens hervorgezogen, und dann so durchschnitten, dass ein Stumpf am Bulbus stehen blieb. Sehnenstumpf und Muskel wurden dann ohne Excision, um soviel übereinandergenäht, als zur Korrektur des Schielens genügend schien.

Driver (40) machte erst die Resektion eines größeren oder kleineren Stückes aus dem Muskel, und nähte dann die beiden Wundenden von Sehne und Muskel mit zwei Nähten direkt aneinander.

Schweigger (150) verwandelte seine oben erwähnte Vornähung später zu einer einfachen Resektion, indem er den Muskel an dem stehengelassenen Sehnenstumpfe annähte.

Auch Coates (42) und Barraquer (60) haben die Muskel- resp. Sehnenausschneidung geübt; Stevens (46b, 82) reseziert ebenfalls ein Stück der Sehne in Gestalt eines Dreieckes.

In neuerer Zeit empfiehlt vor allem L. Müller (99) die Muskelausschneidung als Schieloperation. Er macht sie nicht, um die Tenotomie zu ersetzen, wie Noyes und Vieusse, sondern in Kombination mit der Tenotomie. Er verfährt folgendermaßen:

Nach der Tenotomie wird über dem Sehnenansatz des Antagonisten der Bindehautschnitt senkrecht zum Muskel gemacht und die Bindehaut genügend weit nach hinten losgelöst. Der Muskel wird auf den Schielhaken geladen und seine Ränder soweit nach hinten freigelegt, als die Größe des auszuschneidenden Stückes beträgt. Hinter der Stelle, an der man durchschneiden will, wird jetzt je ein Catgutfaden von oben und unten in den Muskel gelegt, so dass jeder ca. ein Viertel der Muskelbreite fasst. Die Fäden werden festgeknüpft und ein Ende jeden Fadens dicht am Ende abgeschnitten. Darauf wird der Muskel dicht vor diesen Faden, und zum zweiten Male 2 mm von der Insertion der Sehne entfernt durchschnitten. In das stehen gebliebene Sehnenende werden in gleicher Weise wie vorher in den Muskel zwei Catgutfäden gelegt und geknüpft, je ein Fadenende derselben abgeschnitten, und die beiden oberen und die beiden unteren Fäden vereinigt. Die Bindehaut wird darüber mit 2—3 Fäden vereinigt. Die Catgutfäden bleiben liegen und heilen ein.

Koster (170) übt eine Methode, die insofern eine Zwischenstellung zwischen Vorlagerung und einfacher Muskelverkürzung einnimmt, als er den Muskel, nach Lostrennung und Verkürzung durch Unterbindung, wieder an seiner ursprünglichen Insertion zur Anheilung bringen will. Er macht eine horizontale Incision von 1 cm Länge in die Bindehaut, in der Mitte der Sehne und des Muskels, welcher verkürzt werden soll, und trennt dann die Sehne von der Sklera. Darauf werden die beiden Nadeln eines doppelt armierten Fadens von außen nach innen durch den Muskel geführt, in einer je nach dem gewünschten Effekt verschieden großen Entfernung vom Sehnenende, und die beiden Enden des Fadens derartig zusammengeknüpft, dass der Knoten an der unteren Fläche des Muskels zu liegen kommt. Die beiden Fäden werden dann an der Stelle der ursprünglichen Sehneninsertion durch die Episklera gezogen. Nach der Tenotomie des Antagonisten werden die Fäden geknüpft, und die Conjunctiva darüber vernäht.

Wir haben die Muskelausschneidung schon im Jahre 1883 mehrfach ausgeführt. Es stellte sich aber heraus, dass die Wirkung dieser Operation geringer ist, als die einer einfachen Vorlagerung, und selbstredend viel geringer als die der mit der Resektion verbundenen Vorlagerung. Außerdem ist die Gefahr einer Verschiebung der Achse des Muskels bei diesen letzteren Operationen nicht so bedeutend, wie man früher annahm. Wir haben denn auch die Muskelausschneidung aufgegeben, ohne unsere diesfälligen Versuche zu veröffentlichen.

IV. Die Kapselvorlagerung und Muskelfaltung.

§ 114. Verschiedene Operateure haben versucht, die Vorlagerung des Muskels durch die Vorlagerung der entsprechenden Tenonschen Kapsel zu ersetzen.

De Wecker (52, 58, 100) ist der Urheber dieser Operation. Er habe, sagt er, seit 1884 die Muskelvorlagerung fast ganz aufgegeben und sie durch die Kapselvorlagerung ersetzt. Dabei ist aber zu bemerken, dass der Autor ein eifriger Anhänger der Tenotomie ist. Bei seiner Kapselvorlagerung verfährt De Wecker folgendermaßen.

Über der Insertion des Muskels wird ein bogenförmiger Bindehautschnitt parallel dem Hornhautrand gemacht. Darauf wird, bei der Operation an einem horizontalen Rectus, am oberen Ende des Sehnenansatzes in die Tenonsche Kapsel ein Knopfloch eingeschnitten, und durch dasselbe ein Schielhaken unter die Sehne geführt. Über der am unteren Rande der Sehne hervorkommenden Kuppe des Hakens wird ein zweites Knopfloch eingeschnitten, und dann die Kapsel nach oben und unten und unter dem Muskel mit dem Haken von der Sklera abgelöst. Darauf wird die eine Nadel eines doppelt armierten Fadens, 3 mm vom Sehnenansatze entfernt,

in der Bindehaut- und Kapselwunde beginnend, nach hinten durch Muskel, Kapsel und Bindehaut von innen nach außen oben gestochen. Dasselbe geschieht in der entgegengesetzten Richtung mit der einen Nadel eines anderen doppeltarmierten Fadens. Je nach dem beabsichtigten Effekt soll der Ausstich der Nadeln 5 bis 8 mm nach hinten von der Sehneninsertion entfernt sein. Die zweite Nadel der beiden Fäden wird nach vorn oben und vorn unten durch Bindehaut und episklerales Gewebe bis zum vertikalen Hornhautmeridian geführt, ca. 5 mm vom Hornhautrand entfernt. Die Fäden werden dann gleichzeitig, der eine vom Operateur, der andere vom Assistenten, geknüpft, und je nach dem gewünschten Effekte mehr oder weniger fest angezogen. Die Bindehautwunde wird darüber zum Schluss besonders vernäht.

De Wecker's sogenannte Kapselvorlagerung ist von manchen Operateuren modifiziert worden, so z. B. von Motais (84, 114) in einem Verfahren, das er »nouveau procédé operatoire par avancement musculaire« nennt. Er macht senkrecht zur Muskelrichtung seitliche Einschnitte in die Insertion, lässt aber die Mitte der Sehne als eine 1 bis 2 mm breite Brücke stehen, und macht dieselbe unterhalb und oberhalb, in einer Ausdehnung von 8 bis 10 mm nach hinten, von den einhüllenden Geweben frei. Im übrigen verfährt er genau wie v. Wecker.

Knapp sucht seit 1886 (66) ebenfalls die Muskelvornähung durch die sogenannte Kapselvorlagerung zu ersetzen. Er verfährt dabei wie v. Wecker, nur legt er noch eine dritte, mittlere Naht an.

Trousseau (178) hält jedes Aus- oder Anschneiden von Kapsel, Sehne oder Muskel für unrichtig, und bestrebt sich, mittelst eines einzigen, einfachen Fadens eine Kapsel- und Muskelfalte zu bilden. Bei Strabismus convergens lässt er den Patienten stark nach der Nase zu sehen, oder dreht das Auge mit der Pincette in diese Richtung. Dann fasst er mit einer gezähnten Pincette die Sehne des Externus, durch das intakte Gewebe hindurch, und hebt sie in die Höhe. Darauf führt er, dem Hornhautrande nahe, eine ziemlich lange, leicht gekrümmte Nadel durch die Sehne, und, der Sklera folgend, unter den Muskel, bis sie, den Muskel und das umgebende Gewebe durchdringend, am äußeren Lidwinkel wieder zum Vorschein kommt. Nach Tenotomie des Internus zieht er dann den durch den Externus gelegten Faden so stark an, als es die Abweichung des Auges zu erfordern scheint. Diesen Faden lässt er 6 bis 12 Tage liegen, je nach dem erreichten Effekte; und zwar soll man eine Überkorrektion von 5° erstreben. Der Autor führt auch drei Fälle von Strabismus convergens an, die er durch die Kapselsutur ohne Tenotomie des Antagonisten geheilt habe.

Lagleyze (97) macht den Bindehautschnitt in der Mitte zwischen Hornhautrand und Muskelinsertion, schneidet eine halbmondförmige Falte aus

der Bindehaut, legt den Muskel an den Rändern und auf der Oberfläche frei, und führt zwei Schielhaken darunter, von denen der eine an der Sehne zieht, der andere die Unterfläche des Muskels eine Strecke weit nach hinten frei macht. Ist dies geschehen, so hebt er, während der Assistent den einen Haken immer am Sehnenansatz leicht anzieht, mit dem zweiten Schielhaken den Muskel in die Höhe, und führt die eine Nadel eines doppelt armierten Fadens darunter durch, bis die Fadenmitte unter dem Muskel liegt. Dann wird die obere Nadel, 1 mm vom oberen Muskelrand entfernt, von innen nach außen durch Muskel, Kapsel und Bindehaut durchgestochen, und zwar je nach dem Grade des Schielwinkels verschieden weit nach hinten. Die zweite Nadel wird in gleicher Weise, 1 mm vom unteren Hornhautrand entfernt, durchgestochen. Von da werden die Nadeln wieder in die an der Hornhaut stehen gebliebene Bindehaut eingestochen, und schräg nach oben und unten (bei Strabismus convergens), bis nahe an den oberen äußeren resp. unteren äußeren Hornhautrand geführt. Darauf werden die beiden Faden mehr oder weniger stark geknüpft. Die Fäden sollen 12 Tage liegen bleiben.

Wie schon eingangs bemerkt, kann die sogenannte Kapselvorlagerung nur dann einen verstärkenden Einfluss auf den Muskel ausüben — und dies ist doch wohl die Absicht derer, welche diese Operation empfehlen — wenn dabei der Muskel mit nach vorn gezogen, gefaltet, etwas vorgelagert und verkürzt wird, — und es auch bleibt.

Dies scheinen gewisse Operateure eingesehen zu haben. Sie sprechen nicht mehr von Kapselvorlagerung, sondern deutlich von Muskel- resp. Sehnenfaltung, und führen diese Operation auch als solche aus.

So legt Brand (171) die Sehne, wie Lagleyze, zwischen zwei Schielhaken frei, zieht dies Stück mit einem dritten Schielhaken in die Höhe, und faltet es mit Hilfe einer darunter durchgeführten Naht.

Todd (168) bewirkt die Faltung der Sehne mittelst eines gabelförmigen Instrumentes, durch dessen Drehung der hintere Teil des Muskels auf den vorderen zu liegen kommt. Diese Duplikatur wird durch zwei Catgutfäden zusammengehalten, und durch zwei Seidenfäden, die die Bindehaut mitfassen, nach der Cornea zu gezogen und dort fixiert.

Grandclément (103), Lavagna (138) und Reynolds (147) heben einfach die Bindehaut, Tenonsche Kapsel und Muskelsehne mit einer starken Pincette in einer Falte empor. Lavagna sticht dann zwei Nadeln durch die Tiefe der Falte und fixiert sie 5 bis 6 mm oberhalb und unterhalb des vertikalen Hornhautmeridians. Grandclément unterbindet diese Falte, indem er die beiden Nadeln eines doppeltarmierten Fadens, nahe deren oberem und unterem Rande, tief durchsticht und diese Schlinge festknüpft. Reynolds unterbindet die Falte mit Catgut oder mit einer Känguruhsehne, die liegen bleibt und nach 2 bis 3 Wochen resorbiert wird.

Anhang.

Eine einfache Methode der Enukleation.

§ 115. Unter Zustimmung des Herausgebers lassen wir hier noch die Beschreibung einer Methode der Enukleation folgen, die in dem Abschnitte VIII dieses Kapitels ausgefallen ist. Dieselbe hat sich uns schon seit vielen Jahren als ganz besonders einfach, schonend und rasch ausführbar erwiesen (85, 157).

Wir bedienen uns dazu hauptsächlich zweier Scheren, von deren jede, wie Figur 51 zeigt, gleichzeitig auf die Fläche und auf die Kante gebogen ist, jedoch die eine nach links, die andere nach rechts. Dank ihrer Krümmung auf die Kante, legt sich die Schere dem Hornhautrande, dank der Krümmung auf die Fläche, dem Bulbus sehr leicht an.

Fig. 51.

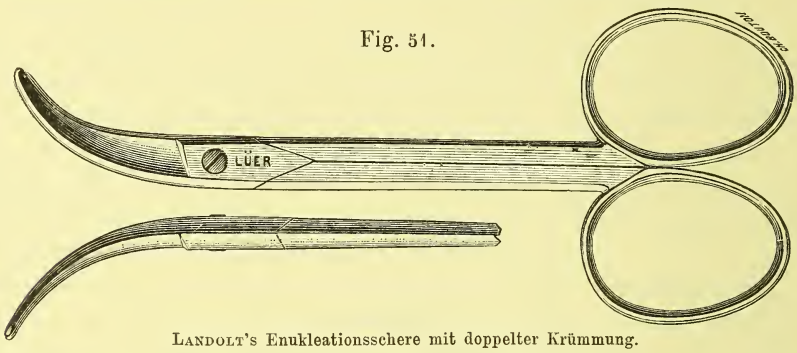

Landolt's Enukleationsschere mit doppelter Krümmung.

Handelt es sich um die Enukleation des linken Auges, so stellen wir uns auf des Patienten linke Seite, legen einen gewöhnlichen Sperrelevateur ein, fassen die Conjunctiva am äußeren Hornhautrande mit einer besonders starken Pincette unserer Angabe (schief gestellte Zähne) und trennen sie bis weit über den Ansatz des Externus vom Bulbus los. Dann führen wir in die Wunde die rechte, das heißt die nach links und von uns abgebogene Schere ein, und lösen damit die Conjunctiva von den geraden Augenmuskeln und hart vom Hornhautrande ab. Es lässt sich dies, bei den eigenartigen Krümmungen der Scheren, in wenig Schlägen, rasch und sauber bewerkstelligen.

Hierauf führen wir die Pincette, mit abwärts gerichteten Zähnen, erst geschlossen, über dem Rectus externus soweit rückwärts unter die Bindehaut, dass wir den Muskel, hinter seiner Insertion, in seiner ganzen Breite fest ergreifen können. Wir ziehen ihn nun vor, führen die geschlossene Schere darunter, um ihn von seiner Umgebung vollkommen frei zu machen, und schneiden ihn hinter seinem Ansatze durch.

Den Sehnenstumpf mit der Pincette fest in der Linken haltend und damit das Auge nach Bedürfnis dirigierend, führen wir die Schere zum zweiten Mal denselben Weg, nur gleitet jetzt ihr tieferes Blatt, dem Bulbus

entlang, unter den Rectus superior, und zwar muss es weit über die Sehnenausbreitung hinaus vorgeschoben werden. Dann führt man es der Cornea zu, bis hart an den Muskelansatz, und trennt denselben mit einem Schlage los. — Dasselbe geschieht mit dem Rectus inferior; nur eignet sich dazu die umgekehrt gekrümmte, sogenannte linke Schere besser. Die rechte würde nämlich in diesem Falle ihre Konvexität statt ihrer Konkavität dem Bulbus zuwenden.

Sind auf diese Weise der äußere, obere und untere Gerade vom Augapfel getrennt, so wenden wir uns an den unteren schiefen Muskel. Derselbe ist sehr leicht zu finden, wenn man sich daran erinnert, dass er, vom unteren, inneren und vorderen Teile der Orbita ausgehend, sich nach oben außen und hinten wendet, um sich, ungefähr dem horizontalen Meridian entsprechend, hinten und außen am Bulbus anzusetzen. Man braucht also nur mit Hilfe des Sehnenstumpfes des Externus, das Auge möglichst stark nach innen zu wenden, um den Ansatz des Obliquus inferior zu Gesichte zu bekommen. Wir führen dann mit der Rechten die rechte Schere geschlossen unter demselben durch, heben ihn damit etwas vom Bulbus ab, und schneiden ihn, mit der in der Linken gehaltenen linken Schere, vom Bulbus ab.

Ist dies geschehen, so ist der Weg zum Opticus ganz frei. Die der äußeren unteren Kante der Orbita entlang geführte Schere findet ihn sehr leicht. Um seiner sicher zu sein, betasten wir ihn erst mit den geschlossenen Enden der Schere, öffnen sie dann und trennen ihn durch. Dass dabei der Bulbus wieder tüchtig nasenwärts gedreht wird, versteht sich von selbst. — Es erübrigt nun nur noch den Internus und etwaiges, am Bulbus haftendes Gewebe abzulösen. Die ganze Operation kann, wie man sieht, mit vier Instrumenten, ohne Muskelhaken, rascher als in irgend welcher anderen Weise ausgeführt werden.

Handelt es sich um die Enukleation des rechten Auges, so stellen wir uns hinter den Patienten, beginnen aber die Operation doch wieder von außen, und führen sie in analoger Weise wie am linken Auge aus; nur trennen wir den Rectus inferior mit der rechten Schere, dann den Superior mit der linken, vom Bulbus.

Der Obliquus inferior ist in dieser Stellung eben so leicht zu finden und abzulösen wie beim linken Auge. — Zur Durchschneidung des Opticus verwendet man dann die der äußeren unteren Kante der Orbita entlang geführte linke Schere. Es versteht sich von selbst, dass unsere Scheren ebenso gute Dienste leisten, wenn die Operation vom Internus angefangen, und der Opticus von innen statt von außen her durchschnitten wird.

Schließlich sei noch bemerkt, dass wir die Wunde mittelst eines viermal durch den Conjunctivalrand gezogenen Fadens, börsenartig zu schließen pflegen.

Litteratur.

Die chirurgischen Eingriffe bei Störungen des Bewegungsapparates der Augen.

1838. 1. Strohmeyer, L., Beiträge zur operativen Orthopädik. S. 22. Hannover.
1839. 2. Dieffenbach, Über die Heilung des angeborenen Schielens mittelst Durchschneidung des inneren geraden Augenmuskels. Med. Zeitschr. d. Vereins f. Heilk. in Preußen. No. 46.
1840. 3. Dieffenbach, Heilung von Strabismus convergens mittelst Durchschneidung des M. rectus internus des rechten Auges. Med. Zeitschr. d. Vereins f. Heilk. in Preußen. No. 6 u. 7.
4. Cunier, Sur la myotomie appliquée au traitement du strabisme. Ann. d'Ocul. III u. IV.
5. v. Ammon, Zur Heilung des Schielens durch Myotomie. v. Ammon's Monatsschr. III, 3.
6. Bonnet, Traité des sections musculaires et tendineuses dans le strabisme. Paris.
1841. 7. Dieffenbach, Über die Durchschneidung der Sehnen und Muskeln. Berlin.
8. Boyer, Lucien, Sur la section des tendons des muscles de l'oeil et sur leur réunion chez le cheval. Gaz. méd. No. 3.
9. Ruete, Das Schielen und seine Heilung. Göttingen.
10. Bonnet, L., Recherches nouvelles sur l'anatomie des aponévroses et des muscles de l'oeil. Bull. de Thérap. XX.
11. Bonnet, L., Traité des sections tendineuses et musculaires. Lyon.
1842. 12. Dieffenbach, Über das Schielen und die Heilung desselben durch die Operation. Berlin. S. 176.
13. Bonnet, Des muscles et des aponévroses de l'oeil. Ann. d'Ocul. VII.
14. Boyer, L., Recherches sur l'opération du strabisme. Mémoires présentées à l'académie royale des sciences. Paris.
1845. 15. Boehm, Das Schielen und der Sehnenschnitt. Berlin.
1849. 16. Jules Guérin, Rapport sur les résultats obtenus dans l'opération du strabisme. Ann. d'Ocul.
1855. 17. Velpeau, Sur l'opération du strabisme. Gaz. des Hôp. No. 23.
18. Critchett, Practical remarks on strabismus with some new suggestions respecting the operation. Lancet. I. S. 497 u. 509.
1857. 19. v. Graefe, A., Beiträge zur Lehre vom Schielen und von der Schieloperation. Arch. f. Ophth. III, 1. S. 177.
1863. 20. Knapp, H., Über die Erfahrungen der Schieloperation. Klin. Monatsbl. f. Augenheilk. S. 471.
21. v. Graefe, A., Über die Vornähung der Augenmuskelsehnen. Arch. f. Ophth. IX, 2. S. 48.
1865. 22. Knapp, H., Erzielung größerer Wirkung bei den Schieloperationen. Bericht d. ophth. Ges. zu Heidelberg u. Klin. Monatsbl. f. Augenheilk. III. S. 346.
1866. 23. Liebreich, Eine Modifikation der Schieloperation. Arch. f. Ophth. XII, 2. S. 298.
24. Agnew, C. R., Ein neues Verfahren zur Heilung des Strabismus divergens. Transact. of the Amer. Ophth. Soc.
1868. 25. Liebreich, Modifikation der Muskelvorlagerung. Klin. Monatsbl. f. Augenheilk.
1870. 26. Halbertsma, S. J., Die Schieloperation. Inaug.-Diss. Utrecht u. Nederl. Arch. voor Geneesk. S. 129.
27. Schweigger, Die operative Behandlung des Schielens. Handbuch d. Augenheilk. S. 118.

1870. 28. Schweigger, Eine neue Modifikation der Vornähung der Augenmuskeln zur Heilung hochgradigen Schielens. Nachrichten von d. kgl. Ges. d. Wissensch. zu Göttingen. S. 162.
1871. 29a. Agnew, C. R., Surgery of divergent squint. Amer. Practitioner. Jan.
29b. Weber, A., Muskelvorlagerung. Nagel's Jahresber. für 1871. S. 450.
1873. 30. v. Hasner, Die Theorie des Schielens; Strabotomie. Beiträge z. Physiol. u. Path. d. Auges. S. 57.
31. Krenchel, W., Die Theorie der Schieloperation. Arch. f. Ophth. XIX, 2. S. 275.
32. de Wecker, De l'avancement musculaire au moyen du double fil. Ann. d'Ocul. LXX. S. 225.
33. Robertson, Argyll, Tenotomy of the superior rectus. Edinburgh med. Journ. S. 852.
1874. 34. v. Arlt, H., Schieloperation. Erste Auflage dieses Handbuches. S. 395 bis 415.
35. Schroen, Die Schieloperation vor ihrer Erfindung durch Dieffenbach. Eine historische Studie. Arch. f. Ophth. XX, 1. S. 151.
36. Knapp, H., Drei Fälle von Tenotomie des oberen und unteren geraden Augenmuskels, mit einschlägigen Erörterungen. Arch. f. Augen- u. Ohrenheilk. IV, 1. S. 92.
37. Noyes, J. F., A new method of operating for strabismus. Transact. of the Amer. ophth. Soc. S. 273.
1875. 38. Vieusse, Du traitement chirurgical du strabisme; nouveau procédé opératoire. Rec. d'Opht. S. 330.
39. de Wecker, Crochet-pince pour l'avancement des muscles de l'oeil. Gaz. des Hôp. S. 300.
1876. 40. Driver, Eine Modifikation der Schieloperation. Klin. Monatsbl. f. Augenheilk. S. 133.
1878. 41. Landolt, E., L'avancement musculaire. Compte rendu de sa clinique pour lannée 1878. S. 16 u. 17.
42. Coates, Case of extreme convergent strabismus. Lancet. May.
43. Grandclément, Modifications apportées au manuel opératoire de la strabotomie par reculement du tendon. Lyon méd. No. 27.
44. Boucheron, Nouveau procédé de strabotomie. Progr. méd. Juillet.
1879. 45. Mules, H., On a modification of the operation for strabismus. Brit. med. Journ. I. S. 932.
1880. 46a. Graefe, A., Die Motilitätsstörungen. Dieses Handbuch. 1. Aufl. VI. Kap. IX. S. 82.
46b. Stevens, G., Tendon-resection and Tendon-contraction. New York med. Journ. März.
1881. 47. Prince, A. E., Contribution to the correction of strabismus by the advancement of the rectus. St. Louis med. and surg. Journ.
1882. 48. Mooren, A., Fünf Lustren ophthalmologischer Wirksamkeit. Abschnitt XI. S. 268.
49. Testut, Maurice, De l'avancement du tendon dans le traitement du strabisme etc. Paris 1881. S. 35.
1883. 50a. Landolt, E., L'ophtalmodynamomètre. Instrument pour mesurer l'accommodation et la convergence. Bull. de la Soc. franç. d'opht. S. 25.
50b. Eperon, De l'avancement musculaire combiné avec la ténotomie. Arch. d'Opht. III. S. 297.
50c. Eperon, Ténotomie et avancement musculaire avec resection. Note additionelle. Arch. d'Opht. III. S. 393.
51. Stevens, G., Graduated tenotomy in cases of deviating tendencies of the Eyes, less than Strabismus (Heterophoria). Mém. de l'Aacad. R. de Méd. Belges. Irritation oculo-nevrale.

1883. 52. de Wecker, Sur l'opération du strabisme au moyen de l'avancement capsulaire. Note présentée à l'Acad. des sciences. 15. Oct. et Ann. d'Ocul. XC. S. 188.
53. Abadie, De la correction du strabisme monolateral excessif. Arch. d'Opht. III. S. 215.
1884. 54. Maklakoff, L'ophtalmomyotome. Arch. d'Opht. IV. S. 239.
1885. 55. Landolt, E., Die Insufficienz des Konvergenzvermögens (Ophthalmodynamometer, Blepharostat, Pincette). Bericht d. ophth. Ges. zu Heidelberg. S. 5 u. 243, u. Ophth. Rev. 1886. S. 185.
56. Landolt, E., La ténotomie du muscle oblique inférieur. Arch. d'Opht. V. S. 402.
57. Prince, A. E., The pulley modification of his limiting tenotomy and advancement of the rectus operation. New York med. Rec. S. 144.
58. de Wecker, La combinaison de l'avancement capsulaire et de la ténotomie. Ann. d'Ocul. XCIII. S. 72.
59. Dehenne, De l'avancement musculaire dans les paralysies oculaires. Rec. d'Opht. S. 211.
60. Barraquer, D. J., Operacion de estrabismo por adelantamiento y reseccion muscolares. Boll. de clin. oftalm. de Hosp. de Santa Cruz. No. 2. S. 17.
61. Hirschberg, J., Über Messung des Schielgrades und Dosierung der Schieloperation. Centralbl. f. prakt. Augenheilk. S. 325.
1886. 62. Hirschberg, J., Beitrag zur Lehre vom Schielen und von der Schieloperation. Centralbl. f. prakt. Augenheilk.
63. Landolt, E., D'un procédé de ténotomie. Bull. et Mém. de la Soc. franç. d'opht. S. 18 et Ann. d'Ocul. XCV. S. 204.
64. Kalt, E., Recherches anatomiques et physiologiques sur les opérations du strabisme. Arch. d'Opht. VI. S. 323 u. 430.
65. Motais, Observations anatomiques et physiologiques sur la strabotomie. Ann. d'Ocul. XCV. S. 230.
66. Knapp, H., Advancement of Tenons capsule in strabismus. Ophth. Rev. S. 270 and Transact. of the Amer. ophth. Soc.
1887. 67a. Landolt, E., L'operation du strabisme. Arch. d'Opht. VII. S. 409.
67b. Landolt, E., The operation for Strabismus. Transact. of the internat. med. Congr. Washington. S. 718.
68. Stevens G., Graduated Tenotomy. Arch. of Ophth. No. 2.
69. de Wecker, De la valeur thérapeutique des divers procédés operatoires du strabisme. Arch. d'Opht. VII. S. 270.
70. Williams, On a simple method of operation for divergent squint. Brit. med. Journ. S. 874.
71. Taylor, Ch. Bell, Operative treatment of squint. Brit. med. Journ. II. S. 657.
1888. 72. Schmidt-Rimpler, Zur Behandlung des Schielens. Bericht d. 61. Vers. deutscher Naturforscher u. Ärzte in Cöln. Sekt. f. Ophth.
73. Stevens, Die Anomalien der Augenmuskeln. I. Teil. Arch. f. Augenheilk. XVIII.
74. Landolt, E., Des réformes à opérer dans le traitement du strabisme. France méd. No. 49. S. 588.
75. Landolt, E., Le traitement du strabisme. Bericht d. 7. internat. Ophth.-Kongr. zu Heidelberg. S. 41.
76. Abadie, Ch., De l'opération du strabisme. Arch. d'Opht. VIII. S. 233 u. 362.
77. Prince, A. E., The pulley method of advancing the rectus with indications for its employment. St. Louis med. and surg. Journ.
78. Berry, G. A., Prince's operation for advancement of recti. Ophth. Rev. S. 361.

1889. 79. Eperon, De la correction opératoire des déviations oculaires verticales d'origine paralytique, en particulier par l'avancement musculaire. Arch. d'Opht. S. 115 u. 242.
80. Landolt, E., Le resultat idéal de l'opération du strabisme. Soc. de Méd. prat. Paris. 27. Juin.
81. Beard, C. H., Advancement with but a single suture. Amer. Journ. of Ophth. S. 74.
82. Stevens, Tendon Resection and Tendon Contraction for shortening the Recti muscles. New York med. Journ. No. 4. March.
1890. 83. Parinaud, Opération du strabisme sans ténotomie. Note à l'Acad. des Sciences. 14. Avril.
84. Motais, Nouveau procédé opératoire du strabisme par avancement musculaire. Gaz. des Hôp. S. 960.
85. Landolt, E., Ciseaux à double combure pour l'énucléation. Congr. franç. d'opht.
1891. 86. Baumgarten, M., Das Schielen und dessen operative Behandlung nach eigenen Beobachtungen und Erfahrungen wissenschaftlich dargestellt. Leipzig, L. Voss.
87. Fage, De l'avancement capsulaire dans le traitement du strabisme. Gaz. méd. de Picardie. IX. S. 131.
88. Robertson, Argyll, On the modification of the ordinary method of operating of advancement of the tendon of a rectus muscle. Brit. med. Journ. II. S. 471.
89. Bronner, A., Treatment of squint by advancement of the recti muscles. Ophth. Rev. S. 220.
90. Gruening, E., On the operative treatment of divergent strabismus. Transact. of the Amer. ophth. Soc. 27. Meeting. S. 165.
91. Juler, The operative treatment of strabismus. Ophth. Rev. S. 319.
92. Bayer, Sehnenverlängerung. Prager med. Wochenschr. No. 15.
93. Williams, Modification of the operation for the advancement of the recti muscles. Brit. med. Journ. II. S. 574.
94. Wray, C., Suggested technique to prevent strain on the supra and infra corneal sutures during the re-attachment of advanced muscles. Ophth. Rev. S. 323.
1892. 95. Stevens, G., Die Anomalien der Augenmuskeln. II. Teil. Arch. f. Augenheilk. XXI. S. 335.
96. van Millingen, Beitrag zur operativen Behandlung des Strabismus sursum et deorsum vergens. Centralbl. f. prakt. Augenheilk. S. 327.
97. Lagleyze, Traitement du strabisme par le raccourcissement des muscles droits. Arch. d'Opht. XXII. S. 668.
98. Howe, L., Concerning muscular advancement. Amer. Journ. of Ophth. S. 219.
1893. 99. Müller, Beiträge zur operativen Augenheilkunde. Klin. Monatsbl. f. Augenheilk. S. 113 u. 345.
100. de Wecker, Les opérations modernes de strabisme. Arch. d'Opht. XIII. S. 1.
101. Parinaud, Rapport sur le traitement du strabisme. Bull. et Mém. de la Soc. franç. d'opht. S. 137.
102. Motais, Théorie du traitement chirurgical du strabisme. Rec. d'Opht. S. 357.
103. Grandclément, Simplification de la technique de l'avancement musculaire et capsulaire dans le strabisme. Rec. d'Opht. S. 356 et Arch. d'Opht. S. 382.
104. Smith, Methode for partial tenotomie. Arch. of Ophth. XXII, 1. S. 46.
105. Wherry, G., Operation for strabismus with a horse hair loop. Lancet. S. 1384.

1894. 106. Landolt, E., On strabotomy. Transact. of the 8. internat. ophth. Congr. Edinburgh. S. 147.
107. Schweigger, C., Die Erfolge der Schieloperation. Arch. f. Augenheilk. XXIX. S. 165.
108. Landolt, E., De la strabotomie. Arch. d'Opht. XIV. S. 474 u. 475.
109. Prince, Advancement of ocular muscles. Arch. of Ophth. XXII. S. 490.
110. Straub, De operatie van het scheelzien volgens Lagleyze. Weekblatt van het Nederl. Tijdschr. voor Geneesk. I. No. 9 u. Centralbl. f. d. med. Wissensch. S. 636.
111. Thomas, Muscular asthenopia and its treatment by graduated tenotomy. Philadelphia Polyclin. III. S. 311.
112. Williams, R., The operation of advancement in squint. Ophth. Rev. S. 377.
113. Parenteau, D., A new procedure in partial tenotomy of the external recti muscles. New Amer. Journ. Homoeop. IX. S. 33.
114. Motais, Nouveau procédé d'avancement simple, ses indications. Rev. gén. S. 241.
1895. 115. Landolt, E., Observations cliniques sur le traitement chirurgical du strabisme. Arch. d'Opht. XV. S. 144 u. 721 u. XVI. S. 401.
116. Bourgeois, Traitement opératoire du strabisme. Rec. d'Opht. S. 470.
117. Stevens, G., Des effets faibles des ténotomies des muscles oculaires et des indications et des avantages des contractions tendineuses. Ann. d'Ocul. CXIV. S. 46.
118. Beard, Ch. H., Squint. With special reference to its surgery. Amer. Journ. of Ophth. S. 97.
119. Mac Keown, Advancement of the right muscles. Brit. med. Journ. II. S. 1611.
120. Malville Black, A new method of tying the sutures in advancement of the ocular muscles. Arch. of Ophth.
121. Freeland, Fergus, On operation for the advancement of a rectus muscle. Ophth. Rev. S. 163.
1896. 122. Czermak, W., Die augenärztlichen Operationen. Wien, C. Gerold's Sohn.
123. Stoewer, Zur Operation des paralytischen Schielens. Klin. Monatsbl. f. Augenheilk. S. 86.
124. Hori, M., I. Rücklagerung. II. Muskelvorlagerung. Klin. Monatsbl. f. Augenheilk. S. 359.
125. Landolt, E., Observations cliniques sur le traitement chirurgical du strabisme. Arch. d'Opht. XVI. S. 401 u. 507.
126. Valude, Nouveau procédé d'avancement musculaire. Ann. d'Ocul. CXVI. S. 112.
127. Panas, De l'élongation des muscles oculaires dans le traitement du strabisme paralytique. Arch. d'Opht. XVI. S. 1.
128. Vignes, Strabisme convergent opéré par avancement musculaire simple. Rec. d'Opht. S. 483.
129. Bajardi, P., Qualche modificazioni al metodo di avanzamento capsulo-musculare nelle operazioni per strabismo. R. Accad. di Med. di Torino.
130. Maxwell, A discussion on precision in squint operations. Amer. Journ. of Ophth. S. 337 and Brit. med. Journ. II. S. 818.
131. Berry, Precision in squint operation. Brit. med. Journ. II. S. 821.
132. Bickerton, On squint operation. Brit. med. Journ. II. S. 822.
133. Lindo Ferguson, A stitch for the adjustment of ocular muscles. Ophth. Rev. S. 338.
134a. Taylor, Ch. Bell, Squint up to date. Lancet. II. S. 734.
134b. Landolt, E., Strabotomy in the good old times. Lancet. S. 1556.
1897. 135. Landolt, E., De l'Étiologie du Strabisme. Arch. d'Opht. XVII.

1897. 136. Landolt, E., Über Dosierung der Schieloperation. Knapp und Schweigger's Arch. f. Augenheilk. XXXIV. — Le dosage dans l'opération du strabisme et un procédé d'avancement musculaire. Arch. d'Opht. XVII. S. 312 — The graduation of the Squintoperation. Arch. of Ophth. XXVI. No. 1.
137. Parinaud, Histoire de strabisme et de son traitement. Ann. d'Ocul. CXVI. S. 401.
138. Lavagna, Traitement du Strabisme par la tenotomie et l'avancement sous-conjonctival du muscle opposé combinés. Rev. gén. d'Opht. No. 11.
139. Deschamps, Une nouvelle pince-crochet pour l'avancement musculaire. Ann. d'Ocul. CXVI. S. 53.
1898. 140. Landolt, E., Bemerkungen zur Muskelvorlagerung. Bericht d. ophth. Ges. zu Heidelberg. S. 368.
141. Praun, E., Vorlagerung mit Teilung des vorzulagernden Muskels. Centralbl. f. prakt. Augenheilk. S. 261.
142. Landolt, E., De l'opération du strabisme. Bericht d. 12. Congr. franç. de Chir. u. Arch. d'Opht. XVIII. S. 609.
143. Panas, Pathogénie et traitement du strabisme fonctionel dit concomitant. Arch. d'Opht. XVIII. S. 401.
144. Priestley Smith, Tenectomy for strabismus, a simplified operation. Ophth. Rev. S. 101.
145. Snellen, H., De operative behandeling von strabisme. Jahresbericht der niederländischen Augenheilanstalten. No. 39. Utrecht.
146. Snellen, H., The development of the operative treatment of strabismus. Brit. med. Journ. and Ophth. Rev. S. 223.
147. Reynolds, J. O., Absorbable sutures for muscle advancement. Ophth. Rev. S. 369.
148. Beard, C. H., Neue Erfahrungen über die Vorlagerung der Musculi recti. Amer. Journ. med. Assoc. October.
149. Thier, Zur Operation des konvergierenden Schielens. Verhandl. d. Ges. deutscher Naturforscher u. Ärzte zu Düsseldorf. II. Teil 2. Hälfte. Abt. f. Augenheilk. u. Ophth. Klinik. No. 19.
1899. 150. Schweigger, Zur Technik der Vorlagerung bei der Schieloperation. Arch. f. Augenheilk. XXXIX. S. 109.
151. Landolt, E., Advances in the Surgical treatment of strabismus. Journ. of the Amer. med. Assoc. Nov.
152. Milton Green, Correction of divergent strabismus by a new method and new instrument. Ophth. Rec. S. 461.
153. Story, A method of advancing the recti muscles. Ophth. Rev. S. 181.
1900. 154. Laqueur, L., Strabismus. Eulenburg's Realencyklop. d. ges. Heilk. 3. Aufl. Wien, Urban & Schwarzenberg.
155. Fröhlich, C., Über die Muskelvorlagerung als Schieloperation. Klin. Monatsbl. f. Augenheilk. S. 369.
156. Landolt, E., The anomalies of the motor apparatus of the eyes. Norris and Oliver, System of diseases of the eyes. IV. S. 34.
157. Landolt, E., La enucleación del ojo. Anales de Oftalm. März. Mexico.
158. Fromaget, Avancement musculaire. Rec. d'Opht. S. 346.
159. Clark, A double hook for use in advancement operations. Ophth. Rec. S. 359.
160a. Duane, A., After treatment of tenotomy. Med. News. April.
160b. Webster Fox, A simple operation for divergent strabismus. Ophth. Rec. S. 351.
1901. 161. Hübscher, C., Neue Sehnenoperationen. Korrespondenzbl. f. Schweizer Ärzte. XXXI. S. 459.
162. Koster, Muskelverkürzung. Vers. d. niederl. ophth. Ges. Dez.
163. Stevens, G., Extendo-Contraction. New York med. Journ. Febr.

1901. 164. Landolt, E., La technique de l'avancement musculaire. Arch. d'Opht. XXI. S. 369.
165. Verhoeff, F. H., A secure stitch for advancement operation. Ophth. Rec.
166. Clark, Treatment of strabismus; operative measures. Ophth. Rec. S. 417.
167. Deane, Operation for convergent strabismus. Ophth. Rec. S. 217.
168. Todd, A secure advancement operation performed with the aid of a new tendan tucker. Ophth. Rec. S. 73.
169. Worten, Some advancements without tenotomies. Remarks upon the theory. Arch. of Ophth. Mai.
1902. 170. Koster, W., Operatieve Behandeling van Strabisme. Tijdschr. v. Geneesk. Deel II. No. 6. Ref. Arch. f. Augenheilk. XLVI. S. 204.
171. Brand, Über Muskelvorlagerung. Arch. f. Augenheilk.
172. Fröhlich, C., Über den Sehnenschnitt und die Muskelvorlagerung. Arch. f. Augenheilk. XLV. S. 304.
173. van der Hoeve, Beiträge zur Lehre vom Schielen. Arch. f. Augenheilk. S. 204.
174a. de Lapersonne, Des indications dans le traitement du strabisme. Presse méd. S. 723.
174b. Terrien, F., Chirurgie de l'oeil et de ses annexes. Paris, G. Steinheil.
1903. 175. Verhoeff, F. H., Eine graduelle plastische Tenotomie. Klin. Monatsbl. f. Augenheilk. XLI, 1. S. 393.
176. Landolt, E., L'intervention chirurgicale dans la Paralysie des muscles oculaires. Arch. d'Opht. XXIII. S. 10 u. Surgical Intervention in Paralysis of the Ocular Muscles. Internat. Clin. III. Eleventh Series.
177. Fröhlich, C., Eine Vorlagerung bei Strabismus inferior. Klin. Monatsbl. f. Augenheilk. XLI, 1. S. 409.
178. Trousseau, La ligature capsulaire dans l'opération du Strabisme. Ann. d'Ocul. CXXIX. S. 17.
179. Savage, A new advancement operation. Ophth. Rec. XII. No. 11. S. 515.
1904. 180. Haab, O., Atlas und Grundriss der Lehre von den Augenoperationen. München, Lehmann.
181. Landolt, E., Les interventions chirurgicales dans les troubles de l'appareil moteur des yeux. Arch. d'Opht. XXIV. S. 257 u. Arch. de Oftalm. Hisp.-American. VIII u. IX.
182. de Wecker, Traitement chirurgical du strabisme paralytique. Arch. d'Opht. XXIV. S. 421.
183. Landolt, E., Quelques observations en réponse à l'article précédent de Mr. de Wecker sur le traitement chirurgical du strabisme paralytique. Arch. d'Opht. XXIV. S. 425.
184. Troller, V., Beiträge zur Chirurgie der Sehne. Diss. Basel.
185. Landolt, E., Une nouvelle opération sur les muscles oculaires (l'allongement musculaire). Comm. faite à l'Académie de médecine de Paris.
186. Lagleyze, Protesis ocular. Arch. de Oftalm. hispano-americ. S. 137, 195 u. 241.